

PROTOCOLE RADIOLOGIQUE DU DÉPISTAGE MAMMOGRAPHIQUE DU CANCER DU SEIN AU GOUVERNORAT DE L'ARIANA EN TUNISIE .

Salem A., Kribi L., Mehiri S., Sellemi M., Hamza R., Mnif N.

*- Service d'imagerie médicale, hôpital Charles Nicolle.

**- Unité de mammographie, Office National de la Famille et de la Population.

Salem A., Kribi L., Mehiri S., Sellemi M., Hamza R., Mnif N.

PROTOCOLE RADIOLOGIQUE DU DÉPISTAGE MAMMOGRAPHIQUE DU CANCER DU SEIN AU GOUVERNORAT DE L'ARIANA EN TUNISIE.

LA TUNISIE MEDICALE - 2009 ; Vol 87 - (n°07) : 432 - 437

Salem A., Kribi L., Mehiri S., Sellemi M., Hamza R., Mnif N.

RADIOLOGICAL PROTOCOL OF LARGE SCALE MAMMOGRAPHIC SCREENING FOR BREAST CANCER IN L'ARIANA STATE OF TUNISIA.

LA TUNISIE MEDICALE - 2009 ; Vol 87 - (n°07) : 432 - 437

RÉSUMÉ

L'objectif de cet article est d'exposer le protocole radiologique adopté à l'unité de dépistage mammographique du cancer du sein de l'Ariana. Ce protocole a été essentiellement inspiré du cahier des charges du dépistage en France et adapté au contexte socioéconomique tunisien. Nous passons en revue le matériel radiologique utilisé, le programme de contrôle qualité appliqué périodiquement, le mode de réalisation du mammoth, les modalités de lecture des mammographies, les indications des examens complémentaires et les modalités de classification des mammoth.

SUMMARY

We present the radiological protocol of the breast cancer screening program of Ariana state in Tunisia. Specifications of this protocol are largely inspired from the french model adapted to the socioeconomic Tunisian conditions. We explain the guidelines of the mammograph specifications, quality insurance of all the process, mammography procedure, double reading, complementary views and ultrasound indications and final results management.

MOTS - CLÉS

Dépistage, sein, mammographie.

KEY - WORDS

Screening, breast cancer, mammography

بروتوكول التصوير الممغرافي للثدي في نطاق برنامج تقصي سرطان الثدي بولاية أريانة من البلاد التونسية

لقد وضعنا البروتوكول الممغرافي الذي اتبعناه بالإستئناس بالضوابط المنصوص عليها في كراس الشروط الفرنسي بعد تعديلها حسب الواقع التونسي. وهو يشتمل على المقاييس المرجعية للأجهزة ونظام متابعة الجودة وطرق اختبار الممغرافية تنظيمها وكيفية قراءة الصور ومستويات اللجوء للتحاليل التكميلية.

L'expérience de dépistage organisé du cancer du sein mise en place en 2003 à l'échelle du gouvernorat de l'Ariana a pour objectif de démontrer la faisabilité du dépistage mammographique en Tunisie. Depuis 1998, plusieurs commissions multidisciplinaires ont été constituées afin de finaliser un protocole radiologique inspiré essentiellement du cahier des charges du dépistage en France et adapté au contexte socioéconomique tunisien.

Ce dépistage est réalisé à l'unité mammographique de dépistage du cancer du sein installée au centre de recherche de l'office national de la famille et de la population (ONFP) de l'Ariana.

MATÉRIEL ET MÉTHODES

Les appareils numériques n'étant pas validés pour le dépistage en 2003 [1]. Le choix s'est porté pour un mammographe analogique qui présente les caractéristiques de conformité pour le dépistage. Il dispose d'un potter tournant (porte cassette) facilitant le passage entre les deux formats de clichés (18x24 cm et 24x30 cm) réduisant ainsi le temps de réalisation de la mammographie. Deux foyers de tube à rayons X sont disponibles de taille nominale inférieure ou égale à 0,4 pour le foyer fin et de taille nominale inférieure ou égale à 0,15 pour le micro-foyer [2-3].

Nous avons utilisé des films argentiques avec une cassette à écran rapide. La qualité de l'image mammographique dépend essentiellement des conditions de développement. Les machines dédiées à la mammographie ont des caractéristiques spécifiques qui ont été respectées. Le négatoscope est dédié à la lecture des clichés mammographiques avec une intensité lumineuse supérieure à 3000cd/m² et des rideaux pouvant obscurcir les zones lumineuses du négatoscope autour du cliché quelques soit les dimensions du film, ce qui élimine l'éblouissement du radiologue par la lumière environnante. Deux plages de lecture sont superposées pour comparer les clichés.

Des variations de luminance ne doivent pas dépasser 15% entre le centre et la périphérie des plages lumineuses (à 10cm du bord éclairé) [2]. Un négatoscope défilant aurait permis de réduire le temps de lecture et améliorer la concentration du radiologue mais la difficulté d'obtenir une rigueur pour la coordination des images et des fiches de lecture ne nous a pas encouragé à l'acquiescer.

Le sensitomètre et le densitomètre sont indispensables pour réaliser un contrôle de la qualité du développement des clichés. Un fantôme de type MTM 100 est nécessaire pour contrôler la qualité de l'image mammographique.

Le contrôle de qualité :

La chaîne mammographique doit être périodiquement soumise à un programme de contrôle de qualité qui comporte deux volets complémentaires:

1. Un contrôle interne réalisé de manière quotidienne (sensitométrie et densitométrie), hebdomadaire (test sur fantôme), mensuelle, semestrielle (stockage des films, chambre noire, négatoscope...) par l'équipe de manipulateurs sous les directives du radiologue permettant

ainsi de détecter rapidement les anomalies avant la détérioration de l'image mammographique.

2. Un contrôle externe réalisé semestriellement par une équipe spécialisée agréé par l'agence française de sécurité sanitaire des produits de santé (AFSSAPS) [2]. Cette équipe est indépendante de la structure sanitaire et des organismes ayant vendu le mammographe. Ces derniers ont un simple contrat de maintenance de l'appareillage. A l'issue de chaque contrôle externe, l'organisme de contrôle remet au radiologue responsable de l'unité de sénologie une attestation authentifiant la réalisation de contrôle et l'absence de non-conformité grave. Dans le cas où l'installation présente au moins une non-conformité grave, l'exploitation de l'équipement doit cesser jusqu'à la remise en conformité attestée par les résultats conformes d'un deuxième contrôle demandé par l'exploitant.

Les conditions de participation des radiologues lecteurs:

Les lecteurs sont des radiologues qui ne sont pas présents lors de la réalisation de la mammographie. Ils exercent dans un service de radiologie d'un établissement privé ou public ayant eu une formation préalable et continue en sénologie avec une obligation de lecture d'au moins 500 mammographies par an (de dépistage et/ou diagnostique).

Réalisation du mammo-test ou mammographie de dépistage:

Cette mammographie est réalisée par une technicienne de radiologie formée en sénologie.

1- La population cible :

Le mammo-test est proposé tous les deux ans à toutes les femmes habitant le gouvernorat de l'Ariana âgées de 40 à 70 ans. La femme est informée des modalités et des conséquences possibles du dépistage et de ses limites.

2- Définition du mammo-test:

Le mammo-test comprend deux incidences mammographiques par sein: une incidence de face et une incidence oblique à 45° et ce pour limiter les faux négatifs du dépistage à une incidence (6). Il inclut également tout cliché à refaire (cliché jugé techniquement insuffisant).

3- L'examen clinique:

Il n'a été introduit qu'à la fin du premier tour en 2005 et est effectué soit par le médecin généraliste affecté à cette unité soit par les sages femmes. Le résultat est consigné sur une fiche qui comporte les signes fonctionnels et l'examen physique de la femme (annexe 1). Cette fiche est consultée par le radiologue au moment de la lecture des mammographies. * En France depuis 2002, l'examen clinique est devenu obligatoire [2]. Il est réalisé par le médecin radiologue, sur place dans le programme français, afin de rattraper les faux négatifs de la mammographie en cas de lésion palpable.

4- Modalités des lectures:

Grille de lecture: La grille de lecture selon un modèle pré établi

(une pour chaque lecteur) est remplie par le radiologue lecteur (annexe 2). Les mammographies sont classées selon la classification BI RADS (Breast Imaging Reporting and Data System) de l'American College of Radiology (annexe 3).

Un atlas mammographique définit cette classification et illustre la sémiologie, il doit être disponible en continu pour les lecteurs. Son utilisation vise à homogénéiser les lectures et la conduite à tenir.

Elle comporte deux étapes:

- Une description première de la densité du sein : seuls trois types sont consignés : type I : sein grasseux, type II : sein intermédiaire et type III : sein dense.
- Une description des anomalies détectées pour chaque sein en tenant compte de l'image la plus suspecte. Ainsi selon le degré de suspicion, on classe en :

- **ACR 0:** image nécessitant un complément d'imagerie
- **ACR 1:** mammographie normale.
- **ACR 2:** anomalies bénignes ne nécessitant ni surveillance ni examen complémentaire.
- **ACR 3:** anomalie probablement bénigne pour laquelle une surveillance à court terme est conseillée.
- **ACR 4:** anomalie indéterminée ou suspecte, qui fait poser l'indication d'une vérification histologique.
- **ACR 5:** l'anomalie est évocatrice d'un cancer.

Nombre de lectures: Une double lecture, en double aveugle des mammo-tests par deux radiologues est instaurée. Ces deux lectures se font dans les 48 heures suivant la réalisation de la mammographie et a pour but d'augmenter la sensibilité de ce test [4-5].

- Première lecture :

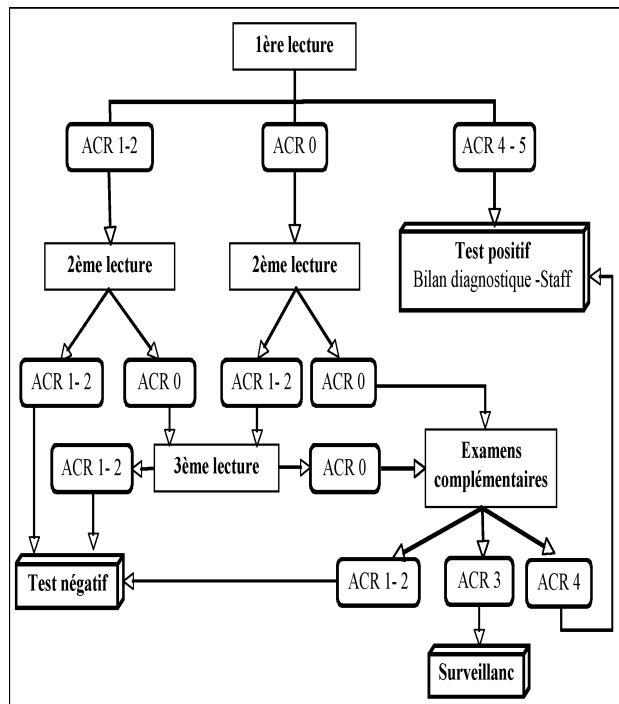
Selon la classification du premier lecteur sera décidé ou non une deuxième lecture. Ainsi, seules les mammographies classés ACR1, 2 et 0 passeront en deuxième lecture pour diminuer les faux négatifs. Les mammographies classées ACR 4 et 5 ont une seule lecture ce qui accélère la prise en charge (figure 1).

- Après la deuxième lecture :

Une confrontation des résultats entre les deux lectures sera réalisée par les agents de l'unité de mammographie de l'Ariana:

- En cas de concordance entre les deux lecteurs, les mammographies seront classées selon ce résultat commun.
- En cas de discordance entre les deux lectures, une troisième lecture est réalisée par un radiologue senior qui décidera d'une conduite à tenir. En effet, ce n'est pas toujours le résultat le plus péjoratif qui est pris en compte et ce pour ne pas alourdir le nombre de faux positifs. Une lecture collégiale mensuelle faite par tous les radiologues lecteurs est organisée ayant pour objectif d'homogénéiser les lectures et diminuer les discordances (figure 1). Des réunions de concertation pluridisciplinaire sont aussi programmées et visent à discuter des cas difficiles et de la prise en charge chirurgicale des images infra cliniques visant une optimisation des pratiques.

Figure 1 : schéma des modalités des lectures et de leurs résultats



Remise des résultats:

Les mammographies classées en ACR 1 (normales) et ACR 2 (anomalies bénignes) sont considérées comme des tests négatifs. Les femmes seront convoquées après deux ans pour le deuxième tour. Ceci n'est pas valable pour tous les ACR1. En effet, les femmes aux antécédents familiaux de cancer du sein, ayant des seins denses à la mammographie ou ayant une anomalie clinique seront convoquées pour un bilan diagnostique pour éviter les faux négatifs.

Les mammographies classées en ACR 0, 4 et 5 vont subir des examens complémentaires pour une classification définitive et pour dicter une conduite à tenir.

On remarque que la catégorie ACR3 n'est jamais vue en dépistage. En effet, elle n'est utilisée qu'après bilan sénologique complet.

5- Définition des examens complémentaires:

Ce sont les examens réalisés dans le cadre du bilan diagnostique lorsqu'une anomalie radiologique ou clinique a été dépistée. Ce bilan peut comporter les examens suivants:

Clichés mammographiques complémentaires:

- incidence de profil utile pour mettre en évidence une sédimentation d'un foyer de microcalcifications et pour une localisation exacte d'une lésion.
- incidence de face tournée externe pour dégager les zones les plus externes du sein.
- Cliché comprimé localisé non agrandi pour lever les superpositions, étaler les surcroûts de densité et éliminer une fausse distorsion architecturale...
- Cliché agrandi pour une meilleure analyse d'un foyer de

microcalcifications (agrandi de face et de profil) ou les contours d'une masse de petite taille.

Une échographie pour définir la nature et le siège exact des lésions détectées sur la mammographie. Cet examen permet de préciser s'il s'agit d'une lésion liquide ou solide. Pour les lésions solides, il s'agit de rassembler les critères échographiques de bénignité ou de malignité, de chercher une multifocalité et de guider une cytoponction ou une biopsie percutanées sous échographie [6].

L'imagerie par résonance magnétique mammaire garde des indications très limitées en bilan diagnostique après dépistage qui sont :

- l'asymétrie de densité avec un bilan clinique et échographique négatif chez une patiente à risque.
- l'existence d'une adénopathie axillaire métastatique sans mise en évidence d'un primitif lors du bilan diagnostique.
- une rupture architecturale confirmée sans masse échographique.

6- Classification définitive après bilan diagnostique (ACR 4, 5 et 0) :

Les mammographies classées ACR 0 (lésion indéfinie) sont convoquées à une unité de diagnostic pour complément d'exploration (examen clinique, clichés complémentaires, une échographie, IRM). Au vu de ce complément, les mammographies sont reclassées dans le système BIRADS de l'ACR:

- En cas d'image construite la mammographie est classée en ACR1.
- En cas de lésion typiquement bénigne, la mammographie est classée en ACR2.
- En cas de lésion probablement bénigne, la mammographie est classée en ACR3. Selon le signe radiologique et les facteurs de risque, le délai de surveillance est variable. Il est de 4 mois pour une masse ou une opacité et de 6 mois pour un foyer de microcalcifications d'aspect plutôt bénin. La durée de surveillance est de deux ans. Si l'anomalie reste stable, le mammothest est classé en ACR2 et si la lésion évolue, elle est classée en ACR 4 nécessitant une vérification histologique.

Les mammographies classées ACR 4 (anomalie douteuse ou suspecte) et ACR 5 (anomalie évocatrice d'un cancer) à la première lecture nécessitent une convocation des femmes pour un bilan diagnostique. Ces patientes sont adressées à des unités de sénologie pour des explorations complémentaires avant une confrontation histologique chirurgicale ou par microbiopsie.

7- Confrontation histologique:

La cytoponction mammaire échoguidée:

La cytoponction est un geste rapide, non douloureux et peu coûteux. Il est indiqué pour toute lésion évoquant un kyste compliqué, remanié, de contenu épais ou complexe comportant une portion solide, pour les lésions solides bien limitées évocatrices d'adénofibromes et pour les adénopathies essentiellement axillaires d'aspect pathologique. Les lésions classées ACR 3, habituellement surveillées, peuvent faire l'objet de gestes percutanés en présence de facteurs de risque ou en cas

d'anxiété exagérée de la femme pour confirmer la bénignité en particulier pour les adénofibromes [7].

La microbiopsie percutanée échoguidée :

C'est un geste peu invasif réalisé sous anesthésie locale et permettant de prélever 3 à 5 fragments de 2-3mm de diamètre et de 10 à 15mm de longueur permettant de faire aisément un diagnostic histologique des lésions.

Elle est réalisée pour planifier la stratégie thérapeutique et éviter la biopsie chirurgicale et l'examen extemporané.

La macrobiopsie sous stéréotaxie :

Elle est indiquée dans les anomalies mammographiques non visibles échographiquement en particulier les foyers de microcalcifications. Ne disposant pas du matériel de macrobiopsie par aspiration permettant de retirer des fragments de plus gros calibre que dans la microbiopsie, tous les foyers de microcalcifications classés ACR4 sont vérifiés chirurgicalement après repérage radiologique.

Le repérage préopératoire:

En cas de lésions infracliniques, une localisation précise de la lésion est indispensable pour permettre une exérèse chirurgicale rapide et peu étendue. Un harpon est mis en place au sein de la lésion, juste avant l'acte chirurgical, de deux manières différentes :

- Sous guidage échographique en cas de masse bien visible à l'échographie.
- Sous guidage stéréotaxique mammographique en cas de foyer de microcalcifications ou de masse non visible à l'échographie. Pour les foyers de microcalcifications, une radiographie de la pièce opératoire est réalisée en radiologie afin de vérifier l'ablation totale du foyer.

CONCLUSION

En plus d'avoir détecté un bon nombre de cancers à différents stades évolutifs, ce projet a permis de sensibiliser les femmes au dépistage, de démontrer la faisabilité du dépistage de masse au moins à cette échelle, d'identifier les points faibles et d'y remédier, d'attirer l'attention sur ce problème de santé publique longtemps négligé et de former des équipes médicales et paramédicales dans le dépistage et le diagnostic du cancer du sein. Le protocole radiologique, mis en place dans ce projet pilote de dépistage du cancer du sein, associant l'examen clinique au test mammographique alourdi le programme mais vise à augmenter les performances de ce test diminuant ainsi les faux négatifs. L'ONFP dispose de l'infrastructure et des ressources humaines nécessaires à la réalisation de cette étude à l'échelle du gouvernorat de l'Ariana. Néanmoins, cette étude est difficilement reproductible, du moins actuellement, dans les mêmes conditions à une échelle nationale vu la difficulté d'avoir les ressources humaines et financières nécessaires pour couvrir tout le territoire national de manière efficace.

Annexe 1 : fiche d'examen clinique

EXAMEN CLINIQUE MAMMAIRE

Date : / / Age : ans
ATCD cancer du sein (famille)

Examinateur : N° Questionnaire :

INSPECTION		Sein droit	Sein gauche
Absence de lésion		<input type="checkbox"/>	<input type="checkbox"/>
Cicatrice		<input type="checkbox"/>	<input type="checkbox"/>
Nævus- Verruc		<input type="checkbox"/>	<input type="checkbox"/>
Rétraction peau		<input type="checkbox"/>	<input type="checkbox"/>
Mamelon	Normal	<input type="checkbox"/> 0	<input type="checkbox"/>
	Dévié	<input type="checkbox"/> 1	
	Rétracté	<input type="checkbox"/> 2	
	Érosion	<input type="checkbox"/> 3	
Peau d'orange		<input type="checkbox"/>	<input type="checkbox"/>
Oedème	Normal	<input type="checkbox"/> 0	<input type="checkbox"/>
	limité	<input type="checkbox"/> 1	
	1/2 sein	<input type="checkbox"/> 2	
	Tout sein	<input type="checkbox"/> 3	
Rougeur	Normal	<input type="checkbox"/> 0	<input type="checkbox"/>
	limité	<input type="checkbox"/> 1	
	1/2 sein	<input type="checkbox"/> 2	
	Tout sein	<input type="checkbox"/> 3	
Asymétrie de volume		<input type="checkbox"/>	<input type="checkbox"/>

SD : SG :

Observations (traumatisme, Prothèses, ...) :

PALPATION		Sein droit	Sein gauche
Absence de lésion		<input type="checkbox"/>	<input type="checkbox"/>
Nodule	fixé	<input type="checkbox"/> 1	fixé <input type="checkbox"/> 1
	mobile	<input type="checkbox"/> 2	mobile <input type="checkbox"/> 2
	élastique	<input type="checkbox"/> 3	élastique <input type="checkbox"/> 3
	dur	<input type="checkbox"/> 4	dur <input type="checkbox"/> 4
	Taille	<input type="text"/>	Taille <input type="text"/>
	Placard	<input type="checkbox"/>	<input type="checkbox"/>
Ecoulement mamelonnaire (spécifier)	Libre	<input type="checkbox"/>	Libre <input type="checkbox"/>
	Autre	<input type="checkbox"/>	Autre <input type="checkbox"/>
Axe ganglionnaire		<input type="checkbox"/>	<input type="checkbox"/>

Observations :

Signature 1^{er} lecteur Signature 2^{ème} lecteur

Annexe 2 : fiche de lecture de chaque mammographie

Fiche de lecture n°1

1ère mammographie

Résultats de la mammographie :

N° questionnaire : / / / / / Nom et prénom :
 Date des résultats : / / Lecteur N° :

Seins denses 1 Seins intermédiaires 2 Seins transparents 3

Sein Droit		Sein Gauche	
Un foyer de microcalcifications	<input type="checkbox"/> 1_11	Un foyer de microcalcifications	<input type="checkbox"/> 1_11
Des foyers de microcalcifications	<input type="checkbox"/> 1_12	Des foyers de microcalcifications	<input type="checkbox"/> 1_12
Une zone de microcalcifications	<input type="checkbox"/> 1_13	Une zone de microcalcifications	<input type="checkbox"/> 1_13
Des microcalcifications sur opacité	<input type="checkbox"/> 1_14	Des microcalcifications sur opacité	<input type="checkbox"/> 1_14
Microcalcifications éparées	<input type="checkbox"/> 1_15	Microcalcifications éparées	<input type="checkbox"/> 1_15
Une opacité	<input type="checkbox"/> 1_11	Une opacité	<input type="checkbox"/> 1_11
Plusieurs opacités	<input type="checkbox"/> 1_12	Plusieurs opacités	<input type="checkbox"/> 1_12
Arrondies	<input type="checkbox"/> 1_11	Arrondies	<input type="checkbox"/> 1_11
Irrégulières	<input type="checkbox"/> 1_12	Irrégulières	<input type="checkbox"/> 1_12
Stellaires	<input type="checkbox"/> 1_13	Stellaires	<input type="checkbox"/> 1_13
Surdensité localisée	<input type="checkbox"/> 1_11	Surdensité localisée	<input type="checkbox"/> 1_11
Rupture architecturale	<input type="checkbox"/> 1_11	Rupture architecturale	<input type="checkbox"/> 1_11
Cicatrices connues	<input type="checkbox"/> 1_11	Cicatrices connues	<input type="checkbox"/> 1_11

Signature :

ACR : SD 1 ACR : SG 1

Examens complémentaires : Oui 1 Non 2

Clichés face SD : SG :
 Clichés oblique SD : SG :
 Echo :

OB1, D1
Face D1

OB1, G1
Face G1

ACR : SD 1 ACR : SG 1

Test positif 1 **Test négatif** 2

Annexe 3

La Classification BI-RADS/ACR Mammographie (deuxième édition française) :

Cette dernière présentation de la classification est plus explicite que la précédente dans sa terminologie mais ne modifie ni ses objectifs ni les modalités de son utilisation.

**Mammographie en attente d'un bilan de diagnostic (classée 0)
Mammographie normale (classée 1)**

Sont considérées comme bénignes (classées 2, VPP de cancer = 0 %) :

- Masses rondes avec calcifications grossières (adénofibrome ou kyste).
- Ganglion intra - mammaire.
- Masse(s) ronde(s) correspondant à un/des kystes typique(s) en échographie.
- Masse(s) de densité mixte (lipome, hamartome, galactocèle, kyste huileux).
- Cicatrice(s) connue(s)
- Calcifications cutanées, vasculaires
- Grandes calcifications en bâtonnets, à centre clair, pariétales, à type de lait calcique, dystrophiques, fils de suture calcifiés
- Calcifications rondes régulières diffuses.

Sont considérées comme probablement bénignes (classées 3, VPP de cancer ≥ 2 %) :

- Calcifications rondes ou amorphes, peu nombreuses, en petits amas ronds isolés.
- Petit(s) amas rond(s) ou ovale(s) de calcifications polymorphes, peu nombreuses, évoquant un début de calcification d'adénofibrome.
- Masse(s) bien circonscrite(s), ronde(s), ovale(s) ou discrètement polycyclique(s) sans microlobulation, non calcifiée(s), non liquidienne(s) en échographie.
- Asymétrie focale de densité à limites concaves et/ou mélangée à de la graisse.

Sont considérées comme suspectes (classées 4, VPP > 2 % et ≥ 95 %) :

- Calcifications rondes nombreuses et/ou groupées en amas aux contours ni ronds, ni ovales.
- Calcifications amorphes ou poussièreuses, groupées et nombreuses.
- Calcifications grossières hétérogènes ou fines calcifications polymorphes peu nombreuses
- Distorsion architecturale (s) en dehors d'une cicatrice connue et stable
- Masse(s) non liquidienne(s) ronde(s) ou ovale(s) aux contours microlobulés, ou masqués par du tissu fibroglandulaire normal, ou ayant augmenté de volume.
- Asymétrie(s) focale(s) de densité à limites convexes ou évolutive(s).

Sont considérées comme malignes (classées 5, VPP > 95 %) :

- Calcifications fines linéaires, ou fines linéaires ramifiées
- Calcifications grossières hétérogènes ou fines calcifications polymorphes nombreuses et groupées en amas

- Calcifications groupées quelle que soit leur morphologie, dont la distribution est linéaire ou segmentaire (topographie intra-galactophorique)
- Calcifications associées à une distorsion architecturale ou à une masse.
- Calcifications groupées ayant augmenté en nombre ou calcifications dont la morphologie et la distribution sont devenues plus suspectes.
- Masse de contour flou ou irrégulier.
- Masse de contour spiculé

À noter : La dernière édition du BI-RADS introduit une septième classe, BI-RADS/ACR 6 pour les images dont l'histologie maligne est déjà connue par prélèvement percutané, qui ne concerne donc pas les mammographies de dépistage. Elle propose également une subdivision facultative de la classe 4, qui recouvre un large éventail de VPP, en trois sous-catégories a, b et c, dont l'utilisation ne modifie pas la conduite à tenir. Ces modifications sont donc sans objet pour le programme français et ne modifient ni le classement des images ni l'utilisation de la

fiche d'interprétation selon le modèle national.

La Classification de l'ACR de la densité mammaire

L'ACR propose également une classification en quatre catégories de la densité mammaire, afin d'améliorer la reproductibilité dans son appréciation. Dans le programme français, cette classification de la densité est utile pour évaluer la pratique de l'échographie systématique des seins denses normaux en population générale chez les femmes de 50-74 ans.

- Type 1 : seins clairs (quasi-totalement graisseux), moins de 25 % de tissu fibro-glandulaire
- Type 2 : il persiste quelques reliquats fibro-glandulaires (entre 25 et 50 %)
- Type 3 : Seins denses de répartition hétérogène. Il persiste de la graisse, focalement le sein est dense, l'analyse peut être gênée (entre 50 et 75 % de tissu dense).
- Type 4 : seins extrêmement denses de façon homogène, l'analyse mammographique est gênée par la densité (plus de 75 % de tissu dense).

R É F É R E N C E S

1. Stines J. La mammographie numérique : acquis techniques, limites, potentialités et contraintes. *Le Sein* 2003;13:212-220.
2. Dépistage organisé du cancer du sein : Cahier des charges pour les radiologues. *J Radiol* 2006;87:1027-1046
3. Pisano ED, Gatsonis C, Hendrick E & al. Diagnostic performance of digital versus film mammography for breast cancer screening. *N Engl J Med* 2005;355:1773-83.
4. Deugue M, Geugnar T, Barreau B, Bernard E, Braud I, S Taieb. Mammographies arrêtées en deuxième lecture : pourquoi ? pour quels résultats. formation médicale continue. *J Fr Radiol* 2007;40:421-425.
5. B Séradour , S Wait , J Jacquemier , M Dubuc et L Piana . Modalités de lecture des mammographies de dépistage du programme des bouches-du-Rhône. *J Radiol* 1997;78:49.
6. L'échographie dans le dépistage du cancer du sein, valeur primordiale. *Presse Med* ;32 1779-81.
7. Ranchere Vince D, Fontaniere B, Labadie. Cytopathologie mammaire. *Encycl.Med.Chir.Gynecologie*.810 F 10. Paris. Elsevier,1998.