

## Place de la néphrolithotomie percutanée dans le traitement des lithiases rénales coralliformes. à propos de 83 cas

Amine Derouiche, Karim Belhadj, Abderrazak Bouzouita, Amine Bouassida, Mohamed Riadh Ben Slama, Mohamed Chebil.

Service d'urologie. CHU Charles Nicolle, Tunis, TUNISIE

A. Derouiche, K. Belhadj, A. Bouzouita, A. Bouassida, M. Riadh Ben Slama, M. Chebil.

Place de la néphrolithotomie percutanée dans le traitement des lithiases rénales coralliformes. A propos de 83 cas

LA TUNISIE MEDICALE - 2010 ; Vol 87 (n°01) : 2 - 8

### R É S U M É

**Prérequis :** La lithiase rénale coralliforme constitue une forme redoutable et complexe parmi les différents types des lithiases rénales. Le choix de la technique idéale de son traitement est encore sujet à controverses.

**But :** Notre but est d'évaluer les résultats de la néphrolithotomie percutanée (NLPC) dans le traitement des lithiases rénales coralliformes.

**Méthodes :** Nous rapportons une étude rétrospective sur 10 ans (1994-2004) d'une série de 83 calculs coralliformes traités par NLPC.

**Résultats :** Il s'agit de 81 patients dont l'âge moyen est de 44 ans. Le sex-ratio est de 2,2. La lithiase siège à droite dans 42% des cas, à gauche dans 56% des cas et elle était bilatérale dans deux cas. La surface moyenne des calculs est de 6,6 cm<sup>2</sup>. Une ponction unique du rein a été suffisante dans 97% des cas. Le taux de bons résultats après NLPC seule est de 54%. Ce taux atteint 67% après lithotripsie extracorporelle (LEC) complémentaire.

**Conclusion :** Le taux élevé de bons résultats incite à recommander cette association (NLPC+LEC) comme traitement de première intention des calculs rénaux coralliformes.

### M O T S - C L É S

Calcul coralliforme, Néphrolithotomie percutanée, Lithotripsie extracorporelle.

A. Derouiche, K. Belhadj, A. Bouzouita, A. Bouassida, M. Riadh Ben Slama, M. Chebil.

Place of percutaneous nephrolithotomy in the treatment of staghorn stones. About 83 cases

LA TUNISIE MEDICALE - 2010 ; Vol 87 (n°01) : 2 - 8

### S U M M A R Y

**Background :** Staghorn stone is considered as a dreadful type of renal stones. The choice of the best treatment is always difficult.

**Aim:** To evaluate the results of percutaneous nephrolithotomy in the treatment of staghorn stones.

**Methods:** We report 83 cases of staghorn stones that were treated by percutaneous nephrolithotomy during a period of 10 years from 1994 to 2004.

**Results:** The mean age was 44 years and sex-ratio was 2,2. The right kidney was treated alone in 42% of cases, the left one in 56% of cases and both kidneys in only two cases. The mean area of stones was 6,6 cm<sup>2</sup>. One renal puncture was necessary in 97% of cases. The rate of stone free after percutaneous nephrolithotomy only was about 54% and when combined with lithotripsy the rate was 64%.

**Conclusion:** Combined treatment using percutaneous nephrolithotomy and lithotripsy is considered as the best procedure for staghorn stones treatment.

### K E Y - W O R D S

Staghorn stone, Percutaneous nephrolithotomy, Extracorporeal shock wave lithotripsy.

La lithiase coralliforme est souvent latente mais grave en raison de l'évolution constante vers la destruction du rein. Son traitement doit répondre à des impératifs précis : l'ablation complète du calcul, la préservation du parenchyme et la prévention des récidives (3). Avec l'avènement de la néphrolithotomie percutanée, le recours à la chirurgie classique dans le traitement de ces calculs rénaux est devenu plus rare. L'utilisation complémentaire de la lithotripsie extracorporelle a permis d'optimiser les résultats de la néphrolithotomie percutanée et a incité plusieurs équipes à indiquer un traitement percutané premier pour les calculs coralliformes.

Nous nous proposons d'étudier nos résultats et de discuter l'intérêt de la NLPC dans le traitement des lithiases coralliformes.

## MATERIELS ET METHODES

Nous avons considéré que toute lithiase rénale comprenant une pièce pyélique et au moins un prolongement caliciel est une lithiase coralliforme.

Entre 1994 et 2004, 81 patients ont été traités pour lithiases rénales coralliformes par NLPC. L'âge moyen de nos patients était de 44 ans (10-80) avec un sex-ratio de 2,2. Parmi nos patients, 46% avaient des antécédents lithiasiques homolatéraux ; 31% des ces patients avaient été traités par voie chirurgicale (pyélolithotomie ou urétérolithotomie).

Le bilan radiologique pré-opératoire était limité à une urographie intraveineuse avec des clichés de face et de profil. Un scanner sans injection était réalisé chez 3 patients pour des lithiases radio-transparentes. Les calculs siégeaient au niveau du rein droit dans 42% des cas, du rein gauche dans 56% des cas et étaient bilatéraux dans deux cas, faisant un total de 83 unités rénales traitées. La taille moyenne des calculs était de 6,6 cm<sup>2</sup>. Dans 25% des cas, la lithiase coralliforme avait 3 prolongements : un prolongement caliciel supérieur, un prolongement caliciel moyen et un prolongement caliciel inférieur (Figure 1). Dans 30% des cas, nous avons noté la

Figure 1 : Répartition des calculs en fonction du nombre de prolongements.

	1 prolongement	2 prolongements	3 prolongements
Calculs (%)	38	37	25

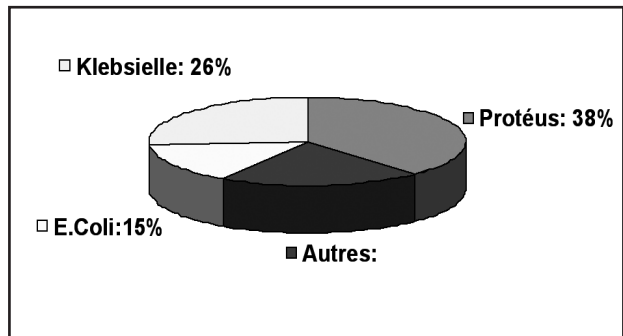
présence de lithiase calicelle qui moule tout le calice et se continue par un prolongement caliciel fin dans une tige calicelle étroite. Cet aspect est nommé lithiase « en bouton de chemise ».

L'étude bactériologique des urines était positive dans 19% des cas avec une prédominance du *Protéus Mirabilis*, isolé dans 38% des cas (Figure 2).

La technique utilisée était classique : après une montée d'une sonde urétérale, ponction sur le calcul sous contrôle scopique et utilisation d'un néphroscopie rigide. La fragmentation du calcul était réalisée au moyen d'une lithotritie balistique dans 26,5% des cas et d'une Sonotrode dans 73,5% des cas. Le fragment pyélique était toujours laissé en dernier pour empêcher la

migration des fragments lithiasiques dans l'uretère. Une sonde de néphrostomie était laissée dans le trajet de la ponction à la fin de l'intervention.

Figure 2 : Répartition des germes retrouvés à l'ECBU préopératoire.



## RESULTATS

Nous n'avons noté aucun cas d'échec de ponction. Dans 97 % des cas, nous avons eu recours à une seule ponction ; elle était calicelle inférieure dans 77 cas, calicelle moyenne dans 3 cas et calicelle supérieure dans un seul cas. Nous avons réalisé une double ponction calicelle inférieure et moyenne dans deux cas. Les patients, ayant des antécédents de lombotomie, n'ont présenté aucunes difficultés particulières lors de la ponction.

La durée moyenne de l'intervention était de 145 mn (80-260). La sonde urétérale était enlevée au premier jour post opératoire après s'être assuré qu'il n'y avait pas de fragments lithiasiques sur le trajet de l'uretère sur l'arbre urinaire sans préparation de contrôle. La sonde de néphrostomie était enlevée au bout de 6 jours en moyenne (1-20) et la durée moyenne d'hospitalisation était de 7 jours (3-20). Les durées prolongées d'hospitalisation sont expliquées par le recours à une NLPC itérative pendant la même hospitalisation dans 16 cas, soit un taux de 19%, en profitant du même trajet de ponction.

Un bon résultat était défini par l'absence de calcul résiduel (stone free) sur le cliché radiographique de l'arbre urinaire sans préparation ou la persistance de fragments lithiasiques non significatifs (< 4mm) situés dans une cavité bien drainée et pouvant s'éliminer spontanément. Le taux de bons résultats après NLPC seule était de 54%. Une LEC complémentaire était pratiquée dans 33% des cas. Le taux global de bons résultats après LEC complémentaire était de 67%.

Les résultats de la NLPC n'étaient pas influencés par le degré de dilatation des cavités rénales ; par contre, ces résultats étaient meilleurs en cas de parenchyme rénal épais avec des taux de bons résultats allant de 47% en cas de parenchyme aminci (< 2 cm) à 60% en cas de parenchyme épais.

Le taux de bons résultats après NLPC était inversement proportionnel à la surface lithiasique (Figure 3).

Figure 3 : Résultats en fonction de la surface lithiasique.

Surface lithiasique en mm <sup>2</sup>	< 500	500-1000	> 1000
Taux de bons résultats (%)	58	55	34

Paradoxalement, le meilleur taux (66%) était retrouvé en cas de calcul coralliforme avec plus d'un prolongement caliciel. Ceci est expliqué par le fait que la surface des lithiases ayant plus d'un prolongement était inférieure à celles qui avaient un seul prolongement. Le taux de bons résultats après NLPC était de 62 % en l'absence de l'aspect « en bouton de chemise » et s'abaissait à 41 % en sa présence. La longueur des prolongements caliciels était également un facteur pourvoyeur d'échec pour la NLPC. Le taux de bons résultats est passé de 67% pour une longueur moyenne inférieure à 20 mm à 35% pour une longueur moyenne supérieure à 20 mm.

Les lithiases résiduelles étaient souvent multiples (> ou = 2 dans 95% des cas) et de petite taille (<10 mm dans 86% des cas). Le calice inférieur était la localisation prépondérante de ces lithiases résiduelles (Figure 4). Ces lithiases résiduelles ont été traitées différemment :

**Figure 4 :** Siège des lithiases résiduelles après NLPC.

Siège des lithiases résiduelles	Pyélon	Calice inférieur	Calice moyen	Calice supérieur
Taux (%)	14	48	24	12

- 28 patients étaient traités par LEC avec une moyenne de 3,2 séances par patient permettant d'obtenir un bon résultat dans 11 cas.

- 1 patient était traité par urétéroscopie pour un empierement urétéral secondaire à la LEC.

- 2 patients ont reçu une alcalinisation des urines pour des calculs uriques.

- 1 patient était traité par urétérolithotomie à ciel ouvert.

- 3 patients étaient surveillés puisque le calcul résiduel n'était ni obstructif ni symptomatique avec des urines stériles.

- 3 patients étaient perdus de vue.

Les complications per-opératoires étaient dominées par un saignement important nécessitant une transfusion sanguine et l'arrêt de la NLPC dans 9,6% des cas. Une néphrectomie d'hémostase était nécessaire chez un patient ayant présenté une coagulation intra vasculaire disséminée. Le saignement survenu en post opératoire était jugulé par le clampage de la sonde de néphrostomie mise en place en fin d'intervention.

Les complications post opératoires précoces étaient dominées par les fistules urinaires, notées chez 10 patients qui ont été traités par une montée de sonde en double J, et par les complications infectieuses notées chez 7 patients (5 prostatites et 2 orchites). Ces infections ont bien évolué sous antibiothérapie et après l'ablation de la sonde urétérale et vésicale.

Deux cas de sténose secondaire de la jonction pyélo-urétérale étaient notés, traitées ultérieurement par une endopyélotomie avec de bons résultats.

Le recul moyen était de 18 mois. Huit patients avaient présenté une récurrence lithiasique. Tous ces patients avaient un examen bactériologique des urines positif en post opératoire.

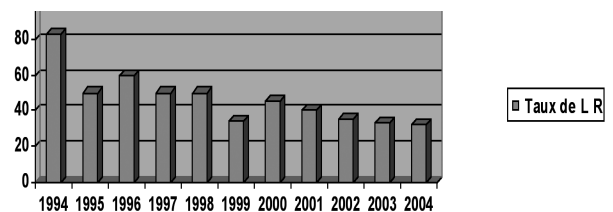
## DISCUSSION

Trois modalités thérapeutiques peuvent être utilisées séparément ou en association dans la prise en charge de la lithiase rénale coralliforme : la chirurgie classique, la NLPC et la LEC.

Les résultats de la chirurgie rénale classique sont satisfaisants. Cependant, cette chirurgie est souvent traumatisante et rend la chirurgie des récurrences lithiasiques plus difficile (4).

La NLPC a l'avantage d'être moins traumatisante même lorsqu'il faut faire plusieurs ponctions. Elle peut être répétée sans difficulté supplémentaire. Contrairement à la chirurgie classique, les reins déjà opérés sont relativement plus faciles à aborder par NLPC. Ils se prêtent bien aux gestes de ponction et de dilatation car ils sont fixés par la sclérose post opératoire. Les lithiases qui se trouvent dans des cavités dont les tiges calicelles sont ramifiées et étroites constituent une difficulté lors de la réalisation de la NLPC, d'où l'intérêt de combiner NLPC et LEC (1,4,5). La LEC complémentaire permet de diminuer le nombre de ponctions, la durée de l'intervention et le coût du traitement (6). Elle peut être indiquée de principe en pré-opératoire pour les calculs jugés inaccessibles ou être indiquée de nécessité en cas de lithiases résiduelles. Malgré cette association thérapeutique, beaucoup d'auteurs ont été déçus par la fréquence de la rétention des débris lithiasiques dans les calices et particulièrement dans le groupe caliciel inférieur. Segura (3) a rapporté un taux de lithiases résiduelles, après traitement de lithiases coralliformes par NLPC seule, de 27%. Dans notre série, le taux moyen de lithiase résiduelle est de 46 %. Ce taux chute progressivement au fil des années grâce à une meilleure maîtrise de la technique (Figure 5).

**Figure 5 :** Taux de lithiases résiduelles (LR) selon les années.



Saad (6) et Joseph (7) ont conclu que la dilatation des cavités rénales et le nombre de prolongements caliciels sont des facteurs prédictifs de mauvais résultat de la NLPC pour lithiase coralliforme. Dans notre étude, nous avons noté d'autres facteurs : la surface lithiasique qui dépasse 1000 mm<sup>2</sup>, la présence d'un aspect « en bouton de chemise » ou de longs prolongements caliciels.

L'infection urinaire post opératoire est fréquente après une NLPC avec des taux allant de 22% à 50% (8,9) ; ceci pourrait être en rapport avec la libération de germes lors de la fragmentation de ces lithiases qui sont souvent des lithiases d'infection et aussi avec la fréquence des lithiases résiduelles. Outre les facteurs métaboliques, nous avons constaté que la persistance de calculs résiduels ainsi que l'infection urinaire joue un rôle important dans la récurrence lithiasique. Ceci a été

rapporté également par Saad (6). Le taux de récurrence lithiasique passe de 13% en l'absence de lithiasie résiduelle à 27% en sa présence et passe de 12 % en l'absence d'infection urinaire à 55% en cas de culture d'urine positive (6). Dans notre série, la récurrence lithiasique a été toujours associée à une infection urinaire. Il est donc indispensable dans le cadre du traitement du calcul coralliforme de s'assurer de la stérilisation parfaite des urines et de l'ablation totale du calcul. Ces deux éléments constituent les seuls garants de l'arrêt du processus auto-entretenu de la lithogénèse.

La NLPC est considérée comme étant une technique mini invasive par la majorité des auteurs (8, 10). Le taux de complications opératoires majeures atteint 13 à 19% (10). Dans notre série, ce taux est de 9,6%.

Les progrès récents de l'instrumentation vont améliorer les résultats de la NLPC et réduire sa morbidité. Wong rapporte une série de 45 NLPC pour lithiasie coralliforme utilisant le néphroscope flexible en association avec le néphroscope classique et le lithotripteur laser YAG ; le taux de « stone free » a atteint 95% (10).

---

### CONCLUSION

---

La NLPC est une technique mini invasive qui a fait ses preuves et qui offre en matière de lithiasie coralliforme des résultats encourageants, et qui peuvent être améliorés par une meilleure maîtrise de la technique.

La combinaison NLPC + LEC améliore les résultats du traitement des lithiases coralliformes. Cette association peut être indiquée d'emblée en cas de présence de facteurs prédictifs de persistance de lithiases résiduelles après NLPC. Une meilleure sélection des malades, la modernisation des appareils et une meilleure maîtrise de la technique, permettront une amélioration des résultats.

### Références

1. Gleeson M, Lerner SP, Griffith DP. Treatment of staghorn calculi with extra-corporeal shock wave lithotripsy and percutaneous nephrolithotomy. *Urology* 1991;38:145-51.
2. Ponthieu A, Basile P, Lorca J, Ivaldi A. Abord percutané premier dans la lithiasie rénale coralliforme. *Prog Urol* 1995;5:82-9.
3. Segura JW, Perminger GM, Kahn RI, Lingman JE. Nephrolithiasis clinical guidelines panel summary report on the management of staghorn calculi. *J Urol* 1994;151:1648-51.
4. Viville C. Le traitement des calculs coralliformes par néphrolithotomie percutanée. *J Urol* 1988;94:133-136.
5. Viville C. La néphrolithotomie percutanée : bilan de 250 NLPC par le même opérateur. *Prog Urol* 1993;3:238-251.
6. Saad F, Faucher R, Mauffette F, Paquin JM, Perrault JP, Valiquette L. Staghorn calculi treated by percutaneous nephrolithotomy: risk factors for recurrence. *Urology* 1993;41:141-143.
7. Joseph W, Segura JW. Staghorn calculi. *Urol Clin North Am* 1997;24:71-80.
8. Schullze H, Hertle L, Kutta A, Graff J, Senge T. Critical evaluation of treatment of staghorn calculi by percutaneous nephrolithotomy and extra corporeal shock wave lithotripsy. *J Urol* 1989;141:822-825.
9. Meretyk S, Gofrit ON, Gafni O, Pode D, Shapiro A, Verstandig A. Complete staghorn calculi : random prospective comparaison between extracorporeal shock wave lithotripsy monotherapy and combined with percutaneous nephrolithotomy. *J Urol* 1997;157:780-6.
10. Perminger GM, Assimos DG, Lingeman JE, Nakada SY, Pearle J, Wolf S. AUA guideline on management of staghorn calculi: diagnosis and treatment recommendations. *J Urol* 2005;173:1991-2000.