

## Endocardite infectieuse révélée par une spondylodiscite a streptocoque D

Les manifestations rhumatologiques de l'endocardite infectieuse sont fréquentes et variées. Il s'agit le plus souvent d'arthralgies, d'arthrites inflammatoires ou infectieuses, de rachialgies ou de spondylodiscites infectieuses. Il convient d'évoquer le diagnostic d'endocardite infectieuse devant toute manifestation rhumatologique inexpliquée, surtout si elle est accompagnée d'une fièvre ou d'une altération de l'état général. La fréquence des spondylodiscites infectieuses est augmentée au cours des endocardites d'origine streptococcique tandis que la fréquence des autres manifestations rhumatologiques est identique pour les différents germes responsables. Nous rapportons un nouveau cas de spondylodiscite infectieuse révélatrice d'une endocardite à streptocoque D.

### OBSERVATION

Mr SF âgé de 52 ans, sans antécédents pathologiques notables (notamment une cardiopathie sous jacente), a été hospitalisé pour une douleur intense du rachis lombaire, de type inflammatoire, d'installation progressive ; associée à des arthralgies diffuses, une fièvre non chiffrée et une altération progressive de l'état général.

L'examen clinique a trouvé une température à 38.5°C, un état général altéré, une contracture des muscles paravertébraux, une raideur rachidienne, l'absence d'irradiation sciatique, ainsi qu'un point douloureux exquis à la palpation en L5-S1. L'auscultation cardiaque a objectivé un souffle systolique mitro-aortique. Absence de signes cutanés ni neurologiques.

A la biologie on avait noté une anémie normochrome normocytaire à 9.3g/dl d'hémoglobine, un syndrome inflammatoire biologique (SIB): vitesse de sédimentation (VS) = 135 mm à la 1ère H, CRP = 71 mg/l, une hypergammaglobulinémie polyclonale, une hématurie microscopique, la sérologie de Wright et Widal était négative ainsi que la recherche de BK dans les crachats et les urines. La protéinurie de 24 heures ainsi que le bilan immunologique (CIC, Latex Waaler-Rose, AAN) étaient négatifs. Les hémocultures avaient isolé un streptocoque du groupe D.

La radiographie du rachis lombaire a montré un pincement discal L5-S1 (fig1). Le scanner rachidien avait objectivé un aspect en faveur d'une spondylodiscite (fig 2). La scintigraphie osseuse a montré une hyperfixation non spécifique en D12, L4, et L5 ; ainsi qu'une fixation en projection de l'aire cardiaque (fig3).

L'échographie cardiaque a montré une double localisation endocarditique mitro-aortique avec au bilan lésionnel : une végétation sur la grande valve mitrale de 14 mm ; une végétation sur la petite valve mitrale de 13 mm et une végétation aortique de 14 mm. L'échographie abdominale a montré une hépato-splénomégalie modérée et homogène. Une porte d'entrée dentaire est découverte et traitée. Le traitement antibiotique (30 millions de Pénicilline G en intraveineux et 1 g de streptomycine) a permis une amélioration rapide clinique

et biologique (CRP à 26 mg/l après 3 semaines de traitement). Après quatre semaines d'antibiothérapie parentérale, a lieu un relais par l'amoxicilline per os et ce pendant deux mois. Parallèlement un traitement orthopédique a été indiqué avec une immobilisation par un corset lombaire en NEOFRACT.

Figure 1 : Radiographie du rachis lombaire : un pincement discal L5-S1.

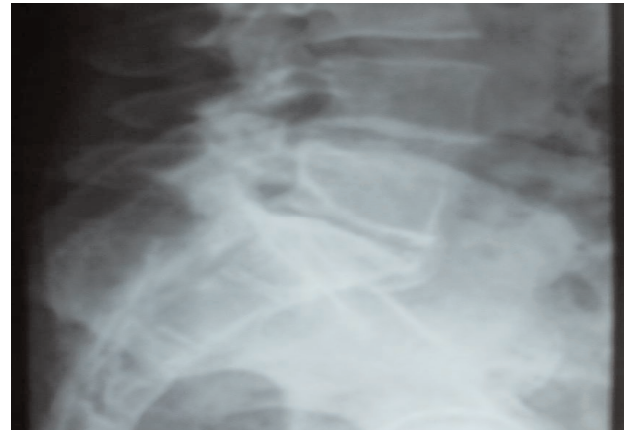


Figure 2 : TDM rachidienne : aspect en faveur d'une spondylodiscite

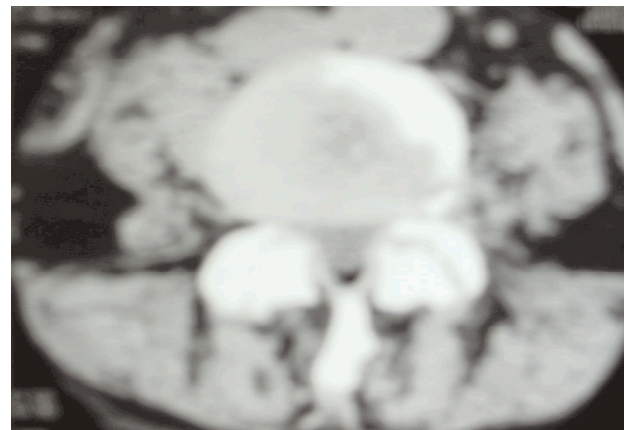
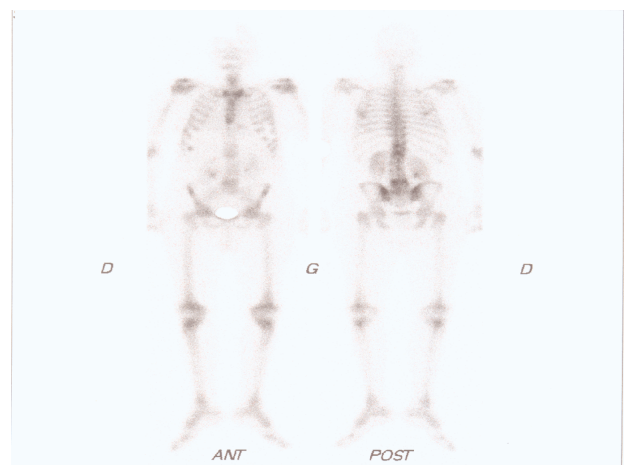


Figure 3 : Scintigraphie osseuse : hyperfixation non spécifique en D12, L4, et L5 fixation en projection de l'aire cardiaque..



## CONCLUSION

Les complications rhumatologiques de l'endocardite infectieuse sont fréquentes et non spécifiques. Quand elles surviennent au premier plan, elles orientent vers de nombreux autres diagnostics et induisent un retard du diagnostic.

Les auteurs insistent sur la nécessité d'évoquer le diagnostic d'endocardite infectieuse devant toute manifestation rhumatologique inexpliquée surtout si elle est accompagnée d'une fièvre ou d'une altération de l'état général ; et par conséquent, la pratique d'une échographie cardiaque devrait être systématique devant toute spondylodiscite, en particulier si le germe est un streptocoque.

*EKhammassi N, Mohsen D, Abdelhedi H, Chrifi J, Tougourti MN, Hamza M.  
Service de Médecine Interne-Hôpital Razi-La Mannouba- Tunisie*

## La malakoplakie vésicale pseudo tumorale

La malakoplakie est une maladie granulomateuse inflammatoire chronique qui résulte d'un trouble de la digestion enzymatique des germes par les macrophages. Elle atteint préférentiellement l'appareil uro-génital dans près de 75 % des cas. Sa localisation vésicale est relativement fréquente. Elle peut être isolée ou associée à une autre localisation urinaire ou extra-urinaire et en particulier le rétropéritoine et l'appareil gastro-intestinal (1). Quelque soit sa localisation, la forme tumorale est exceptionnelle.

Nous rapportons un nouveau cas de malakoplakie vésicale dans sa forme pseudo-tumorale.

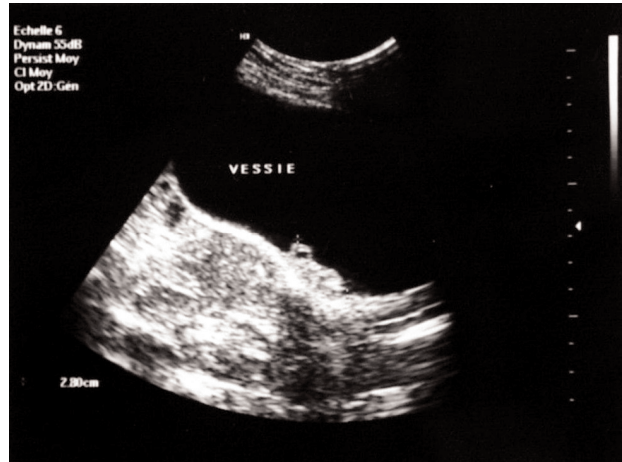
## OBSERVATION

Mme T. S. âgée de 72 ans, aux antécédents d'infections urinaires récidivantes, a été admise pour hématurie macroscopique initiale, pollakiurie, brûlures mictionnelles et amaigrissement non chiffré. Biologiquement, la fonction rénale était correcte et L'ECBU était stérile. L'échographie abdominale met en évidence de multiples formations tumorales aux dépend d'une paroi vésicale irrégulière et épaissie (Fig.1). Le haut appareil urinaire est d'aspect normal. Une tumeur vésicale a été suspectée indiquant une résection endoscopique. La cystoscopie a trouvé de multiples formations tumorales, d'aspect polypoïdes, solides, sessiles et disséminées sur toute la vessie. La plus grande mesure approximativement 3 centimètres. Le reste de la muqueuse vésicale était d'aspect inflammatoire. Une résection endoscopique de ces tumeurs a été pratiquée et l'examen histologique a conduit à une malakoplakie vésicale dans sa forme pseudo-tumorale (Fig.2)

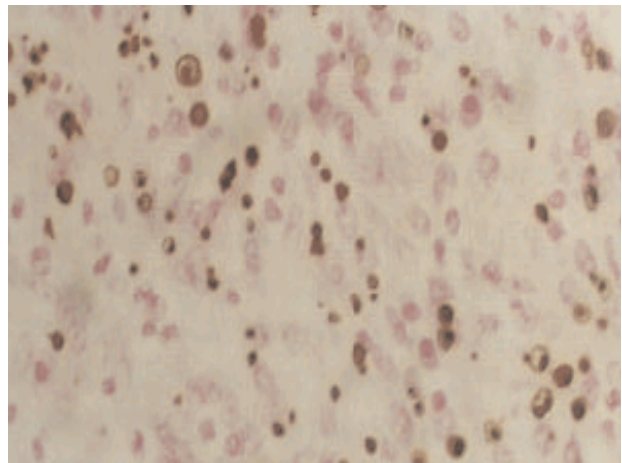
La patiente a été traitée par une fluoroquinolone de 2ème génération (Ciprofloxacine) à la dose de 1 g par jour pendant 2 mois. Les cultures suivantes d'urine étaient négatives.

L'échographie de contrôle après traitement antibiotique a permis de noter une régression tumorale et la paroi vésicale a retrouvé une épaisseur normale.

**Figure 1 :** Echographie vésicale : formations tumorales multiples de la paroi vésicale



**Figure 2 :** Aspect microscopique : Corps de Michaelis-Gutmann pathognomonique de la malakoplakie .



## CONCLUSION

La malakoplakie vésicale dans sa forme pseudo-tumorale reste exceptionnelle. Les données cliniques et para-cliniques n'ont rien de spécifique. L'histologie seule affirme le diagnostic avec certitude. Actuellement, le traitement est médical à base d'antibithérapie à long cours. Une résection endoscopique peut être indiquée à visée diagnostique et thérapeutique. Une surveillance clinique et radiologique prolongés est indispensable afin de traiter une éventuelle complication à temps.

## RÉFÉRENCE

1. Stanton MJ, Macted W (1981) Malacoplakia: a study of the literature and current concepts of pathogenesis, diagnosis and treatment. *J Urol* 125:139-146.

*Sataa Sallami, Mohamed Chelif, Mohamed said Basly, Sami Ben Rhouma, Yassine Nouira, Ali Horchani*  
 Service d'Urologie, CHU La Rabta, Tunis - Tunisie

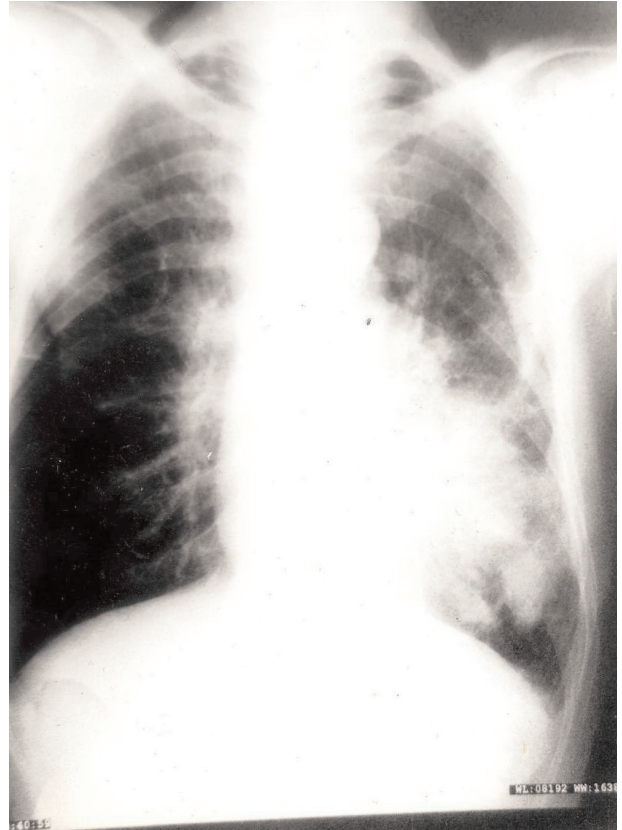
## La tumeur fibreuse solitaire intra-pulmonaire.

La tumeur fibreuse solitaire (TFS) est une lésion peu fréquente. Elle a été initialement décrite au niveau de la plèvre et présentée comme étant une tumeur mésothéliale fibreuse bénigne. Des localisations extrapleurales sont rarement rapportées (1, 2, 3). Du fait de sa rareté, la TFS intra-pulmonaire pose des difficultés diagnostiques, thérapeutiques et pronostiques. C'est l'étude immunohistochimique qui permet généralement le diagnostic (4, 5, 6). A partir d'une observation de TFS pulmonaire et d'une revue de la littérature, nous essayons de faire une mise au point sur ce sujet.

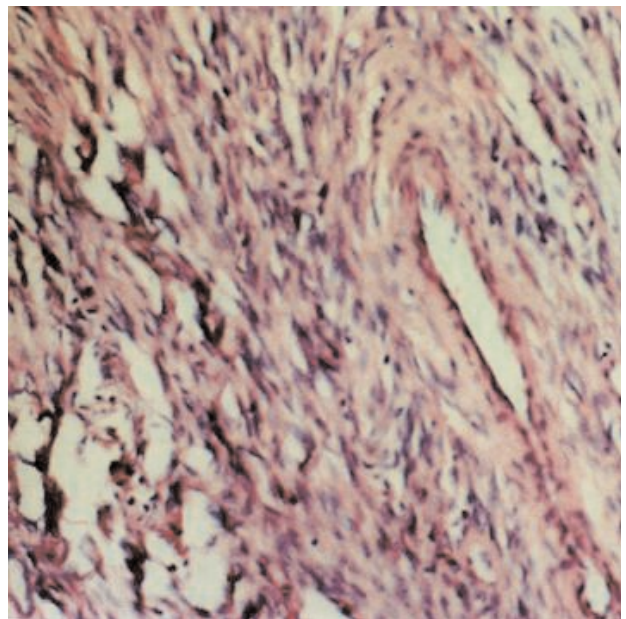
### MATÉRIEL ET MÉTHODES

Il s'agissait d'une patiente âgée de 63 ans connue porteuse d'une double lithiase rénale bilatérale et d'un fibrome pelvien non tabagique et sans notion de contagage tuberculeux ou de contact avec les animaux. La patiente consultait pour toux quinteuse avec expectorations striées de sang sans aucun syndrome infectieux associé. L'examen physique avait révélé une diminution des murmures vésiculaires et des vibrations vocales au niveau de la base droite avec une sensibilité au niveau de l'hypochondre droit. Une radiographie de thorax avait objectivé une opacité au niveau de la base pulmonaire droite (figure 1). L'échographie thoracique montrait une formation arrondie basale, postérieure droite, bien limitée, kystique contenant des échos de réverbérations et ayant une paroi propre de 2,5 mm d'épaisseur. Un kyste hydatique pulmonaire compliqué était suspecté. Le scanner thoracique trouvait un processus tissulaire du segment postéro-basal du lobe inférieur droit, à limites assez régulières se rehaussant de façon hétérogène après injection du produit de contraste. Il s'y ajoutait la présence de ganglions infra centimétriques au niveau de la chaîne médiastinale antérieure sans anomalies des gros troncs vasculaires. Cette image évoquait en premier lieu une séquestration pulmonaire intra-lobaire quoique l'origine tumorale ne fût pas écartée. La fibroscopie bronchique objectivait une bronche lobaire postéro-basale droite enflammée avec des éperons épaissis. En per opératoire, on découvrait une masse de consistance dure adhérente au diaphragme. L'examen extemporané montrait une prolifération mésoenchymateuse d'allure bénigne. Une tumorectomie était réalisée. A l'examen macroscopique, il s'agissait d'un nodule ferme, bien limité, sans véritable capsule, mesurant 8x 6x 5,5 cm, présentant à la coupe un aspect blanchâtre et fasciculé. L'examen microscopique montrait une prolifération de cellules fusiformes organisées en faisceaux entrecroisés avec un aspect storiforme et une vascularisation de type hémangiopéricytaire sans remaniements nécrotiques (figure 2).

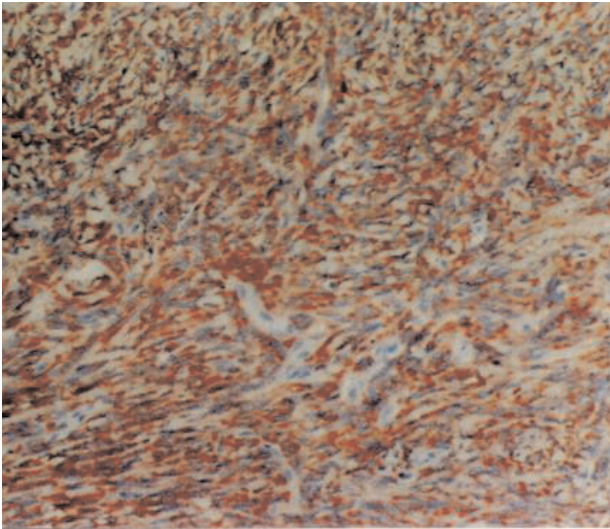
**Figure 1 :** Radiographie standard du thorax : opacité d'allure tissulaire postérieure droite.



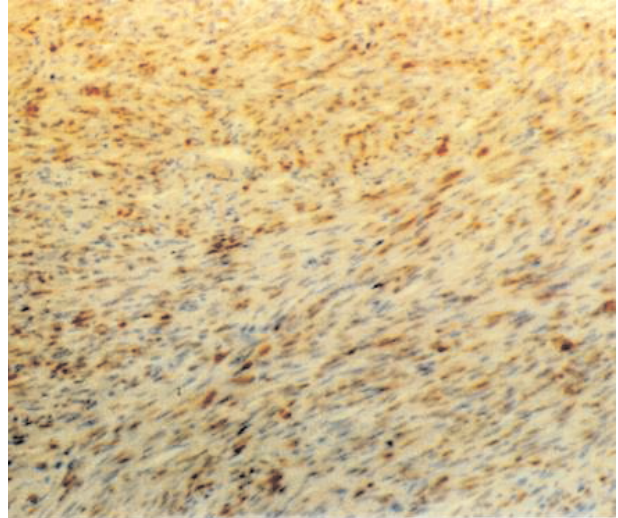
**Figure 2 :** Prolifération de cellules fusiformes organisées en faisceaux entrecroisés avec une vascularisation de type hémangiopéricytaire-like. Proliferation of spindle cells arranged in fascicles with hemangiopericytom-like vascularisation.



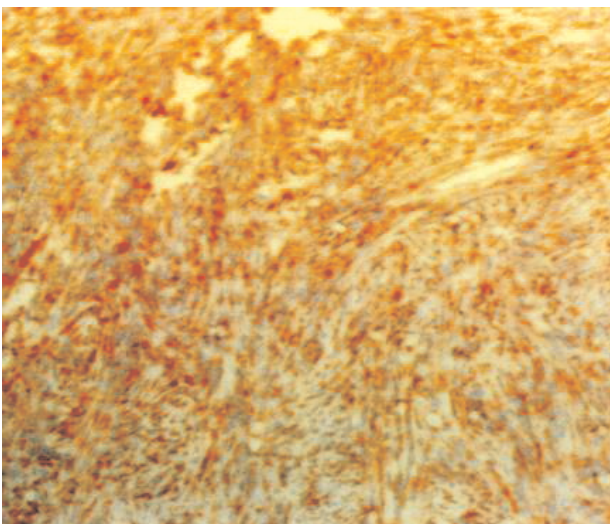
**Figure 3 :** Expression cytoplasmique du CD 34 par les cellules tumorales (Gx200). Tumoral cells strongly expressing CD 34.



**Figure 5 :** Immunophénotypage Bcl2 positive (Gx100). Tumoral cells strongly expressing Bcl2.



**Figure 4 :** Expression cytoplasmique de la vimentine par les cellules tumorales (Gx100). Tumoral cells strongly expressing vimentin.



Les cellules tumorales étaient pourvues d'un cytoplasme éosinophile et de noyaux non atypiques. Le comptage des mitoses a dénombré 1 mitose /10 grands champs. Ces cellules exprimaient le CD34 (figure 4), la vimentine (figure 5) et la bcl2 (figure 6) alors que la cytokératine, l'actine muscle lisse, la desmine, et la PS 100 étaient négatives. Le diagnostic de TFS était retenu. L'évolution était favorable après un recul de 3 ans.

*Olfa El Amine El Hadj (1), Besma Laabidi (1), Sana Khidhr (1), Abdelmajid Sakhri (1), Raja Jouini (1), Fethia Maamouri (1), Fethi Bougrine (1), Echikh Rzeig (2), Ammar Bouziani (1).*

*(1) Service d'Anatomie et de Cytologie Pathologiques. Hôpital Militaire de Tunis.*

*(2) Service de Pneumologie. Hôpital Militaire de Tunis*

### **Primo-infection à cytomégalovirus chez un patient atteint de maladie de Crohn traité par Azathioprine et anti-TNF alpha**

Le cytomégalovirus (CMV) est un Herpes virus à réservoir strictement humain. Il se transmet essentiellement pendant l'enfance par voie salivaire. La séoprévalence chez l'adulte jeune immunocompétent varie entre 40 et 100%. La primo-infection, qui est souvent asymptomatique dans ce groupe de patients, est dans tous les cas suivie par un état de latence. C'est à l'occasion d'une immunodépression acquise virale (SIDA) ou médicamenteuse que ce virus se réactive, pouvant alors être responsable d'un syndrome mononucléosique, de

manifestations systémiques et dans certains cas de colites sévères. La relation CMV et maladies inflammatoires cryptogénétiques de l'intestin (MICI) a été largement débattue. De nombreux cas d'association ont été rapportés dans la littérature. Cependant, il s'agit dans la majorité des cas d'une réactivation virale plutôt que d'une primo-infection. Celle-ci est exceptionnelle, notée avec une fréquence de 0,42%. Le rôle des immunosuppresseurs, qui a été bien démontré chez les transplantés d'organes solides, est moins bien établi au cours des MICI. Nous rapportons un cas de primo-infection à CMV chez un patient atteint d'une maladie de Crohn sous Azathioprine et anti-TNF alpha, traité par ganciclovir.

## OBSERVATION

Il s'agit d'un patient âgé de 25 ans, sans antécédents pathologiques particuliers, tabagique à 5 paquets année. Il a été hospitalisé pour une diarrhée chronique évoluant depuis 6 mois, faite de 6 selles liquidiennes par 24 heures, associée à des douleurs de la fosse iliaque droite à type de spasme et à un amaigrissement de 15 kilogrammes en 6 mois. L'examen physique trouvait un patient maigre (IMC=15kg/M2) ayant une sensibilité de la fosse iliaque droite. Le bilan biologique mettait en évidence un syndrome inflammatoire (CRP=87mg/l, VS=55mm la première heure), avec un syndrome carenciel (Hb=9,3gr/dl, VGM=72, Albumine sérique=25,2gr/l). La coloscopie concluait à une muqueuse colique droite congestive, avec de larges ulcérations creusantes et de nombreux pseudo-polypes. La valvule iléo-caecale était congestive et ulcérée, non franchie. L'étude anatomopathologique était en faveur d'une iléo-colite chronique de maladie de Crohn. Le transit du grêle ainsi que l'entéro-scanner montraient une atteinte de l'iléon terminal s'étendant sur aux moins 70cm, avec un aspect spiculé et des fistules borgnes. La fibroscopie ainsi que les biopsies duodénales et gastriques systématiques étaient normales. La recherche des manifestations extra-digestives était négative. Le CDAI, calculé à 365, était en faveur d'une poussée sévère d'où la mise du patient sous corticoïdes par voie intraveineuse, associés à une nutrition parentérale devant le syndrome carenciel majeur. Devant l'étendue des lésions, un traitement par Azathioprine était débuté à la dose de 2,5mg/kg/j après un bilan pré-thérapeutique négatif, comportant des sérologies virales B, C, HIV et une sérologie CMV (IgG et IgM négatifs). L'évolution était marquée par l'absence d'amélioration clinique et biologique sous corticoïdes, indiquant un traitement par anti-TNF alpha, réalisé après un bilan tuberculeux négatif et une chimio-prophylaxie par Isoniazide pendant 21 jours. Après deux perfusions efficaces de Rémicade® à la dose de 5mg/kg/j à deux semaines d'intervalle, le patient a été hospitalisé pour une polyarthralgie fébrile, sans signes digestifs. Le bilan biologique mettait en évidence un syndrome infectieux avec une CRP à 56mg/l, une VS à 25mm la 1ère heure et une mononucléose à 900/mm<sup>3</sup>. La recherche étiologique montrait une sérologie CMV positive avec des IgM positifs et une PCR sérique à 6Log/l. La recherche d'inclusions virales coliques était négative. La sérologie de l'Epstein Barr virus était négative. Le diagnostic de primo-infection à CMV était retenu.

Un traitement par ganciclovira été instauré à la dose de 5mg/kg/12h, par voie intraveineuse, pendant 3 semaines, aboutissant à une amélioration clinique et biologique et une négativation de la PCR du CMV avec une antigénémie négative en fin de traitement, ce qui a permis la réalisation de la 3ème perfusion du Rémicade® et la poursuite de l'Imurel® avec une rémission maintenue après un suivi de 14 mois.

## CONCLUSION

La primo-infection à CMV est rare chez les patients atteints de maladies cryptogénétiques de l'intestin. Elle serait favorisée par les traitements immunosuppresseurs et devrait être recherchée chez ces patients devant tout syndrome infectieux, ou une poussée intestinale. Son traitement repose sur le ganciclovir. La poursuite des immunosuppresseurs est à discuter selon le tableau clinique.

*Fathia. Ben Hriz, Hanen. Habbessi, Nadia. Maamouri, Naziha. Belkahla, Soukaina. Ouerdiane, Sofiane Chouaib, Hejer Ouerghi, Hatem Chaabouni, Nabyl Ben Mami*

*Service de Gastro-entérologie B. Hôpital la Rabta Tunis Tunisie*

## Tumeur carcinoïde primitive de l'ovaire développée sur tératome

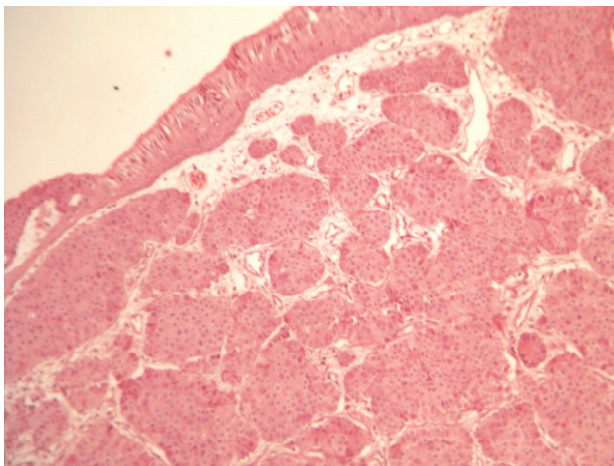
Les tumeurs carcinoïdes sont des tumeurs neuroendocrines bien différenciées, de bas grade de malignité, siégeant essentiellement au niveau du tube digestif et de l'arbre bronchique (1). La localisation ovarienne primitive est rare, représentant 0.5 à 1.7% de tous les carcinoïdes. Ces tumeurs peuvent être isolées ou, le plus souvent, associées à un tératome mature de l'ovaire (2). Nous rapportons une observation de tumeur carcinoïde développée sur un tératome mature de l'ovaire découverte à l'occasion d'une césarienne chez une femme enceinte âgée de 29 ans.

## OBSERVATION

Mme KD âgée de 29 ans, G1 P1, sans antécédent pathologique particulier, était admise au service de gynécologie-obstétrique pour accouchement à terme d'une grossesse non suivie. La patiente ne présentait pas de douleurs abdominales, ni de diarrhée ni de flash syndrome. Le travail s'est compliqué d'une dystocie de démarrage amenant à pratiquer une césarienne. En peropératoire, on avait découvert une tumeur ovarienne gauche, bien limitée, d'aspect kystique, mesurant 6 cm de grand axe. Après l'extraction du nouveau né, une annexectomie gauche était réalisée. L'ovaire controlatéral, l'appendice et le foie étaient normaux. L'examen macroscopique de la pièce opératoire avait montré qu'il s'agissait d'une formation kystique multiloculaire occupée par un matériel pâteux et grisâtre. A la coupe, la paroi du kyste comportait un foyer solide, nodulaire, d'aspect jaunâtre, mesurant 1.5 cm de grand

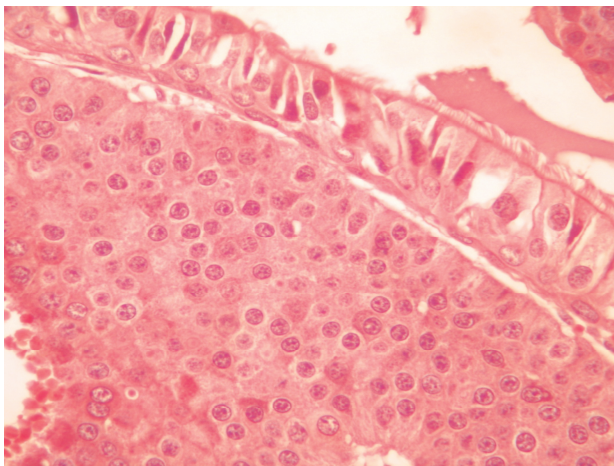
axe. L'analyse histologique montrait que cette paroi était revêtue tantôt par un épithélium malpighien régulier, tantôt par un épithélium de type respiratoire. Ce revêtement reposait sur un chorion fibreux comportant des glandes sébacées, des glandes muqueuses de type péri bronchique associées à des îlots cartilagineux mûres. Le nodule repéré macroscopiquement, correspondait à une prolifération tumorale épithéliale faite de cellules de petite taille, pourvues d'un cytoplasme éosinophile finement granulaire et d'un noyau arrondi, nucléolé et à chromatine peu dense. Ces cellules étaient agencées en nids de taille variable, parfois en cordons courts (fig 1).

**Figure 1 :** prolifération de cellules monomorphes agencées en nids (HE x 250)



L'activité mitotique était faible. Le stroma était fibreux et inflammatoire. Cette prolifération était intimement liée à un épithélium de type bronchique (fig 2). Une étude

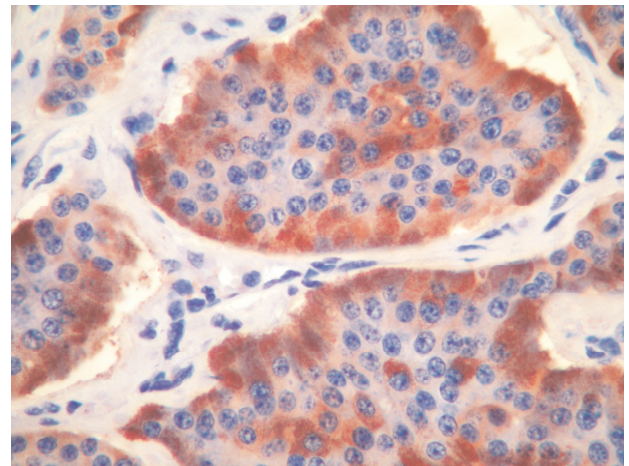
**Figure 2 :** la prolifération est intimement liée à un épithélium de type bronchique du tératome (HE x 400)



immunohistochimique complémentaire était réalisée, elle avait montré que ces cellules tumorales exprimaient les marqueurs neuroendocrines avec une positivité cytoplasmique intense et diffuse, finement granulaire avec l'anticorps anti-

synaptophysine (fig 3). Le diagnostic de tumeur carcinoïde de

**Figure 3 :** Immunohistochimie : marquage cytoplasmique intense avec la synaptophysine



type insulaire développée sur un tératome mûre de l'ovaire était retenu. Les suites opératoires étaient simples.

## CONCLUSION

Les carcinoïdes ovariens primitifs sont des tumeurs rares d'excellent pronostic lorsqu'ils sont strictement cantonnés à l'ovaire. Malgré qu'ils puissent être découverts à l'occasion d'un syndrome endocrinien, leur diagnostic est histologique et immunohistochimique. Il est impératif d'éliminer une autre tumeur carcinoïde principalement digestive pouvant donner des métastases ovariennes.

## RÉFÉRENCE

- 1) Wilkowske MA, Hartmann L, Mullany CJ, Behrenbeck T, Kvols LK. Progressive carcinoid heart disease after resection of primary ovarian carcinoid. *Cancer* 1994;73:1889-91.
- 2) Nogales F, Talerma A, Kubik-Huch A, Tavassoli FA, Devouassoux-Shisheboran M. World Health Organization Classification of Tumours. Tumours of the Breast and Female Genital Organs IARC Press;2003.:172-3.

*Monia Tangour-Bouaïcha \**, *Ehsen Ben Brahim \**, *Meriem Bel Haj Salah \**, *Yassra Zidi \**, *Jamel Kraïem \*\**, *Abdel Aziz Falfoul \*\**, *Samia Chatti-Dey S \**

\* Service d'anatomie et de cytologie pathologiques. Hôpital M. T. Mâamouri. Nabeul.

\*\* Service de gynécologie-obstétrique. Hôpital M. Tletli. Nabeul.

## Particularités cliniques et thérapeutiques de la dépression associée à un adénome hypophysaire

Plusieurs arguments cliniques et neurobiologiques montrent

que certains tableaux cliniques psychiatriques sont directement liés à des pathologies pituitaires dont les adénomes hypophysaires (1). Ces adénomes, qu'ils soient sécrétants ou pas, peuvent être responsables de symptômes dépressifs, de symptômes anxieux, d'une instabilité thymique, d'une perte de la motivation ou encore de manifestations caractérielles (1,2,3). Cependant, l'association fortuite d'une dépression primaire et d'un adénome hypophysaire reste toujours possible. Dans cette situation, le tableau clinique est souvent atypique et la réponse au traitement est souvent partielle (1,4). Nous discutons à travers un cas clinique les difficultés diagnostiques et thérapeutiques rencontrées en cas d'association d'une dépression et d'un adénome hypophysaire.

## OBSERVATION CLINIQUE

### Histoire médicale

Mme I., âgée de 42 ans, mariée, sans enfants et infirmière depuis 20 ans, a présenté, à l'âge de 40 ans, un épisode dépressif majeur avec début lors du post-partum. Son tableau clinique était marqué par l'apathie et l'inhibition psychomotrice, et associait une anxiété majeure et un vécu de persécution. Elle a été prise en charge par un psychiatre de libre pratique et mise sous Clomipramine: 100mg/j et Halopéridol: 5mg/j. Quelques mois plus tard et à l'occasion d'un bilan paraclinique pour stérilité secondaire, son gynécologue découvre, chez elle, une hyperprolactinémie et un micro-adénome hypophysaire. Mme I. est alors adressée en endocrinologie où il a été retenu le diagnostic d'adénome hypophysaire à prolactine et depuis un an elle est traitée par la Bromocriptine (Parlodel).

Deux ans après le début de son trouble, Mme I. est adressée par son psychiatre pour hospitalisation à l'occasion d'une rechute sur le même mode dépressif initialement décrit. Interrogé sur l'état psychique de la patiente depuis son premier épisode dépressif, son mari nous révèle la persistance d'une apathie, d'une fatigabilité, d'un déficit de l'attention et d'un repli social marqué.

### Interrogations

- Le tableau psychiatrique présenté par Mme I., était-il primaire ou secondaire ?

- L'hyperprolactinémie, était-elle secondaire à l'adénome ou aux neuroleptiques prescrits depuis deux ans ?

- Le caractère impur de la dépression et la mauvaise qualité de l'intervalle séparant les deux épisodes dépressifs présentés par Mme I. sont-ils liés à l'adénome hypophysaire ou bien en rapport avec un facteur iatrogène (prescription prolongée de l'Halopéridol et de la Bromocriptine) ?

### Prise en charge de Mme I.

Notre conduite était d'arrêter l'Halopéridol et de mettre la patiente sous Clomipramine à 175mg/j, tout en gardant la Bromocriptine. Mme I. a vu son tableau dépressif s'améliorer au bout de 4 semaines mais elle a gardé la même apathie, la même fatigabilité et le même déficit attentionnel avec un faible rendement au foyer et au travail durant les premiers mois qui ont suivi sa sortie de l'hôpital.

Ceci nous a amenés à suspecter l'implication de la Bromocriptine dans la persistance de cette symptomatologie.

Après concertation, entre son psychiatre et son endocrinologue, il a été décidé de suspendre le traitement par la Bromocriptine. Cette conduite a permis, d'une part, le retour progressif de Mme I. à son fonctionnement psychique antérieur et d'autre part, d'objectiver l'origine secondaire aux neuroleptiques de son hyperprolactinémie (normalisation spontanée de la prolactinémie malgré l'arrêt de la Bromocriptine).

## CONCLUSION

Devant l'association d'une dépression et d'un adénome hypophysaire, les difficultés rencontrées par le clinicien concernent à la fois la précision de l'étiologie du syndrome dépressif et les choix thérapeutiques à adopter pour obtenir la rémission. Sur le plan diagnostique, l'association au syndrome dépressif de symptômes inhabituels telle que l'apathie et la réponse partielle aux antidépresseurs doivent faire évoquer l'étiologie secondaire de la dépression. Un tel constat doit faire faire une exploration morphologique cérébrale.

De point de vue thérapeutique, la prescription des antidépresseurs reste de mise en cas de comorbidité dépression-adénome hypophysaire, alors que celle des autres classes thérapeutiques (autres psychotropes ou traitement spécifique de l'adénome) devrait être plus prudente et discutée au cas par cas.

## REFERENCES

- 1- Weitzner MA. Neuropsychiatry and pituitary disease: an overview. *Psychother Psychosom.* 1998;67:06:125-32.
- 2- Johnson MD, Woodburn CJ, Vance ML. Quality of life in patients with a pituitary adenoma. *Pituitary.* 2003;6:6:81-7.
- 3- Peace KA, Orme SM, Padayatty SJ, Godfrey HPD and Belchetz BE. Cognitive dysfunction in patients with pituitary tumor who have been treated with transfrontal or transsphenoidal surgery or medication. *Clinical Endocrinology* 1998; 49: 391-6.
- 4- Weitzner MA, Kanfer S, Booth-Jones M. Apathy and pituitary disease: it has nothing to do with depression. *J Neuropsychiatry Clin Neurosci.* 2005 Spring;17:06:159-66.

*Amara Ghanem, Ayachi Mouna, Ben Nasr Selma, Ben Hadj Ali Béchir.*

*Service de Psychiatrie, CHU Farhat Hached, 4002 Sousse, Tunisie.*

## Traitement endovasculaire d'une hémobilie post opératoire

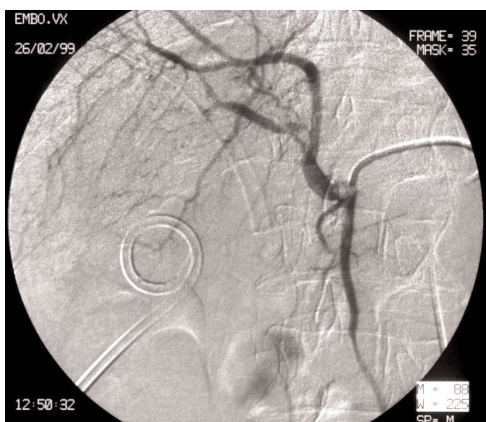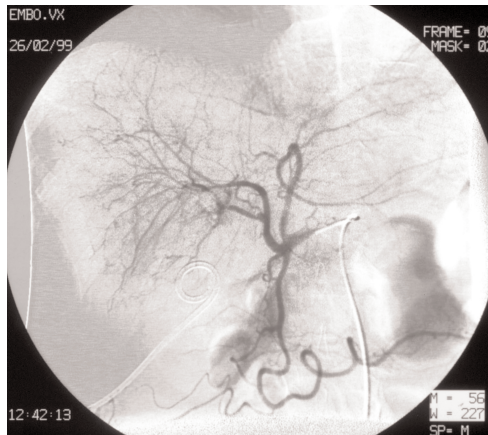
Le pseudo-anevrisme de l'artère hépatique avec hémobilie est une complication rare de la chirurgie hépato-biliaire. La prise en charge et le traitement de ces saignements post opératoires, qui était exclusivement chirurgical, a complètement changé ces dernières années avec l'amélioration des techniques de radiologie interventionnelle (1).

Le but de notre travail est de rapporter un nouveau cas d'hémobilie sur pseudo-anevrisme de l'artère hépatique traité par embolisation.

## OBSERVATION

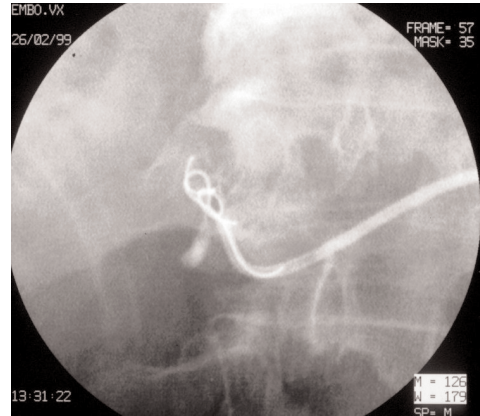
Il s'agit d'un homme de 70 ans qui a été admis pour traitement d'un cholangio-carcinome de la convergence biliaire non métastasé. Le patient a bénéficié d'une résection de la convergence biliaire avec anastomose bilio-digestive sur anse en Y et mise en place d'un drain biliaire au niveau du canal hépatique droit. Les suites opératoires étaient simples et le malade était mis sortant au 8ème jour post opératoire. Deux semaines après le malade est hospitalisé suite à un épisode d'extériorisation de sang rouge par le drain biliaire avec melæna à l'origine d'une chute tensionnelle à 70/50 mm Hg, une tachycardie à 110 battements/minute, avec une hémoglobine à 7,4 mg/dl et une hématocrite à 22,9%. Une transfusion en urgence a permis une stabilisation de l'état du malade. Le scanner pratiqué a montré un hématome sous hépatique. Un drainage sous scanner à l'aide d'un drain 12 French, placé en sous hépatique, a été réalisé permettant de ramener dans l'immédiat 650 CC de sang noirâtre. Deux jours après, un 2ème épisode de saignement est survenu, avec extériorisation de sang rouge vif par le drain. Une artériographie hépatique par voie fémorale a été réalisée en urgence permettant la mise en évidence d'un pseudo-aneurysme de 1 cm siégeant au niveau de

**Figure 1 :** Artériographie du tronc cœliaque montrant un pseudo anévrysme dont l'origine au niveau de la branche postérieure de l'artère hépatique droite est mieux visualisée par le cathétérisme sélectif.

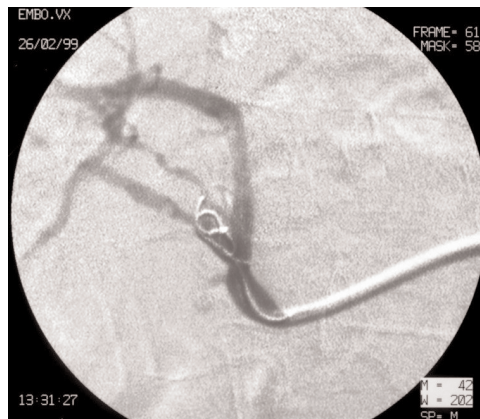


la branche droite de l'artère hépatique (figures 1A, 1B). Un cathétérisme sélectif de cette branche a été réalisé à l'aide de micro cathéter 3 F permettant la mise en place au sein de

**Figure 2 :** Mise en place de micro coils au niveau de du pseudo anevrysme avec contrôle angiographique montrant que la branche portant le pseudo anévrysme reste perméable.



l'anévrysme de 2 microcoils en PLATINIUM ( fig 2A, 2B).Le contrôle angiographique a montré l'absence d'opacification de l'anévrysme et la conservation de la perméabilité de l'artère



(figures 2A,2B) Les suites étaient simples et le malade était mis sortant le 3ème jour, après ablation du drain sous hépatique. L'ablation du drain biliaire a été réalisée après confirmation de l'absence de récurrence du saignement lors du contrôle effectué après 15 jours.

## REFERENCES

1. England R.E, Marsh PJ, Ashleig R, Martin D.F. Case report: Pseudoaneurysm of the cystic artery : a rare cause of hemobilia. Clin Radiol. 1998; 53(06):72-5.

*Seddik Oueslati, Khilil Hamza, Saadia Kchaou, Wiem Douira, Sadok Behi, Mounira Chaabene*

*Department of Radiology- Hospital Mahmoud Matri Ariana, Tunisia*



## Le rhabdomyosarcome orbitaire

Le rhabdomyosarcome (RMS) est la tumeur mésoenchymateuse maligne la plus fréquente de l'enfant; elle représente 5% de l'ensemble des tumeurs malignes pédiatriques [1, 2]. Il s'agit d'une tumeur, à différenciation musculaire striée se développant aux dépens du tissu de soutien non osseux et pouvant apparaître dans n'importe quelle partie du corps [2-5]. Sa localisation orbitaire représente 12% des RMS toutes localisations confondues. C'est la tumeur orbitaire maligne primitive la plus fréquente chez l'enfant après le rétinoblastome [4, 6, 7]. Nous rapportons à travers 4 observations personnelles et une revue de la littérature, les données épidémiologiques, cliniques, génétiques et radiologiques de cette affection.

### OBSERVATIONS CLINIQUES

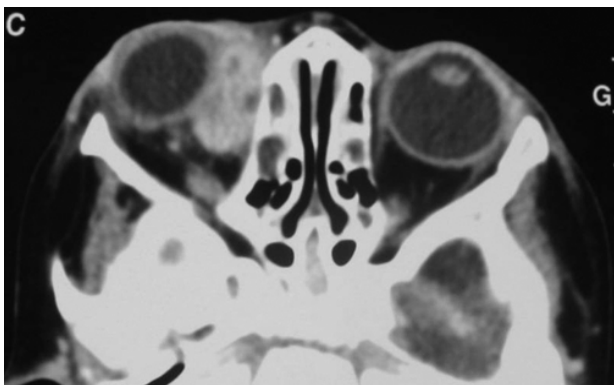
#### Cas clinique n°1

O. R. fille âgée de 18 mois, né à terme d'une grossesse normale et de développement psychomoteur normal, a présenté depuis quelques mois une exophtalmie droite rapidement progressive évoluant dans un contexte inflammatoire.

L'échographie orbitaire a montré une masse tissulaire intra orbitaire droite, d'échostructure hyperéchogène hétérogène, vascularisée au doppler couleur et mesurant 30x25 mm. Cette masse est de siège nasal et elle est responsable d'un effet de masse sur le globe oculaire adjacent.

Le scanner orbitaire réalisé en complément d'exploration a confirmé la présence d'une masse tissulaire intra et extra conique droite, accolée au muscle droit interne, isodense aux muscles oculomoteurs et prenant le contraste de façon hétérogène après injection de PDC (Fig. 1a-b). L'étude en fenêtre osseuse n'a pas montré d'atteinte osseuse en regard (Fig. 1c).

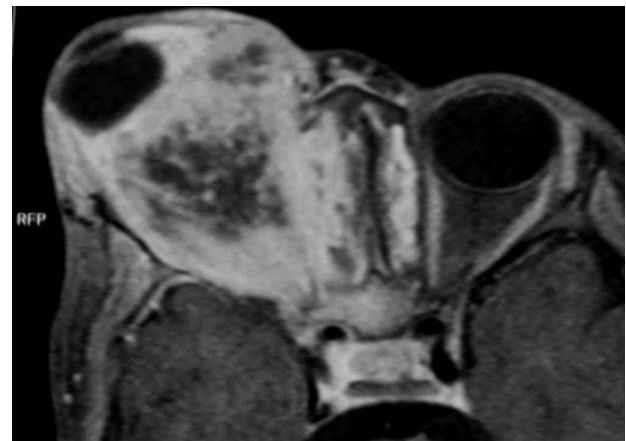
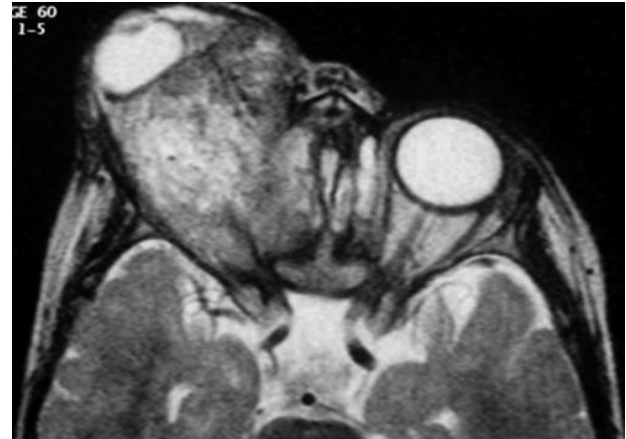
**Figure 1 :** TDM orbitaire: coupe axiale après injection de produit de contraste. Masse tissulaire intra orbitaire droite refoulant le globe oculaire en dehors et en haut.



Une biopsie chirurgicale de la lésion a été réalisée. Celle-ci fait état d'une prolifération tumorale sarcomateuse nécrosée faite de cellules indifférenciées de petite taille. L'étude immuno histochimique a conclu à un RMS de type embryonnaire.

La patiente a été perdue de vue pendant 3 mois, puis a reconsulté. Une IRM d'évaluation a été demandée. Celle-ci a noté une importante progression du volume tumorale avec lyse de la lame papyracée et envahissement des fosses nasales (Fig.2 a-b). Une chimiothérapie première a été préconisée suivie d'une

**Figure 2 :** a-b : IRM après 3 mois d'évolution spontanée : a) coupe axiale en SE T2, b) coupe axiale en SE T1 après injection de Gadolinium. Progression importante du volume tumorale avec lyse de la lame papyracée et envahissement des fosses nasales



radiothérapie locorégionale. La patiente est décédée quelques mois plus tard.

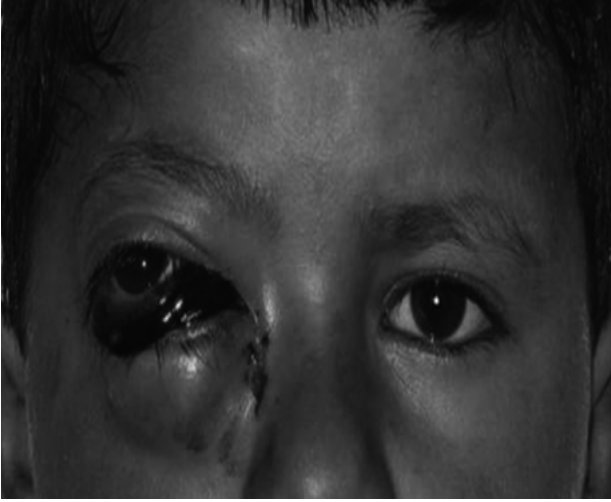#### Cas clinique n°2

M. N., garçon de 6 ans, sans antécédents pathologiques notables, a consulté pour une exophtalmie droite rapidement évolutive associée à des signes inflammatoires locaux et à un ptosis (Fig. 3).

L'échographie orbitaire a noté la présence d'une masse tissulaire intra orbitaire vascularisée au doppler. Le scanner orbitaire a authentifié cette masse tissulaire infiltrante intra et extra conique.

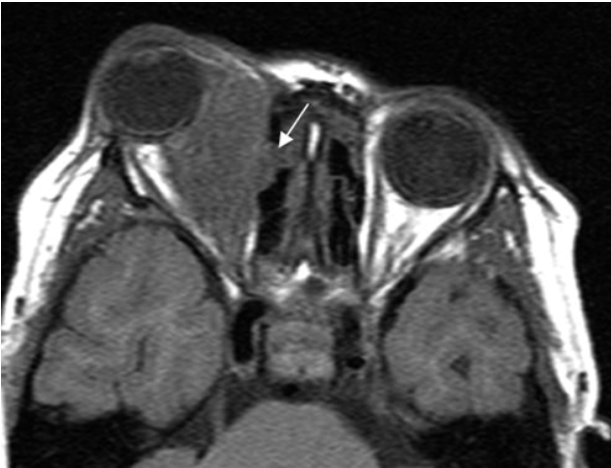L'IRM a permis de mieux préciser les rapports de cette masse avec les structures avoisinantes et d'évaluer son extension. Cette masse présentait un signal hétérogène hypo intense en T1, hyper intense en T2 avec un rehaussement après injection de produit de contraste paramagnétique. Elle était responsable d'une lyse de la lame papyracée avec extension aux cellules

**Figure 3 :** Exophtalmie droite inflammatoire avec un ptosis.



éthmoïdales (Fig. 4 a-b). Une biopsie chirurgicale a été réalisée

**Figure 4 :** IRM orbitaire : coupe axiale en SE T1. Masse intra orbitaire en hyposignal T1 refoulant le globe oculaire en avant et en dehors et présentant une extension éthmoïdale (flèche).



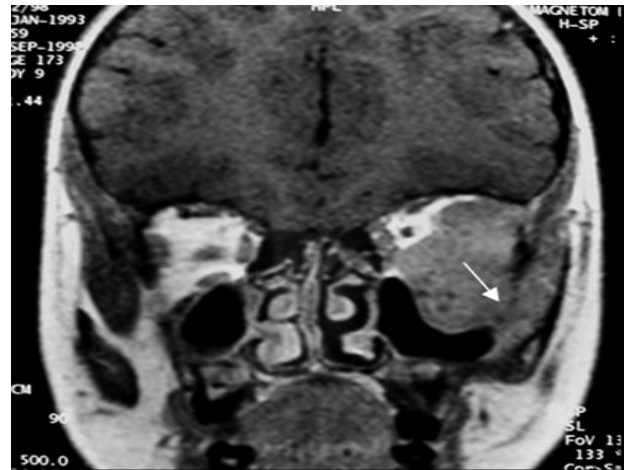
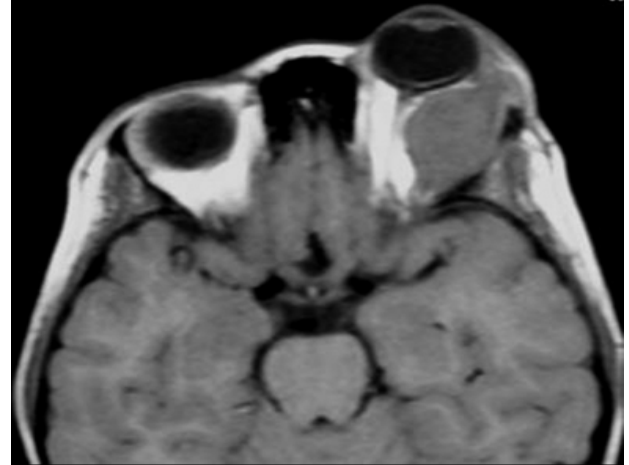
et l'étude histologique a conclu à un RMS embryonnaire. Sous chimiothérapie à base d'IVA (Ifosfamide-Vincristine-Actinomycine) et radiothérapie, l'évolution a été favorable avec une rémission complète. Le patient est régulièrement surveillé avec un recul de 2 ans.

**Cas clinique n°3**

R. A., fille de 5 ans, a été admise pour l'exploration d'une exophtalmie gauche irréductible associée à des signes inflammatoires locaux. L'échographie orbitaire a objectivé une volumineuse masse tissulaire intra orbitaire vascularisée au doppler. A l'IRM, la masse était en hyposignal T1, hypersignal T2 prenant le contraste après injection de Gadolinium. Elle était de siège temporal centré sur le muscle droit externe gauche, présentant une composante intra et extra conique avec lyse de la

paroi latérale de l'orbite et extension à la fosse temporale externe (Fig.5 a-c).

**Figure 5 :** a-b: IRM orbitaire: a) coupe axiale en SE T1, b) coupe coronale en SE T1 après Gadolinium. Tumeur orbitaire gauche centrée sur le muscle droit externe entraînant une lyse de la paroi latérale de l'orbite avec extension à la fosse temporale externe (flèche).

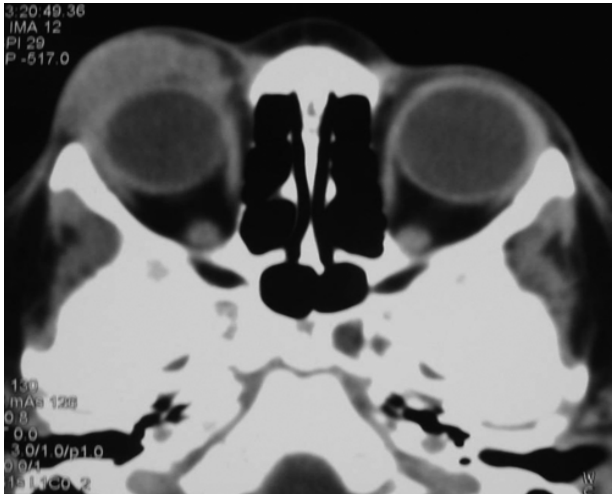


Une biopsie trans conjonctivale suivie de l'étude anatomopathologique ont permis de poser le diagnostic de RMS embryonnaire. Une chimiothérapie première à base d'IVA a été préconisée. La patiente est perdue de vue après sa dernière cure de chimiothérapie.

**Cas clinique n°4**

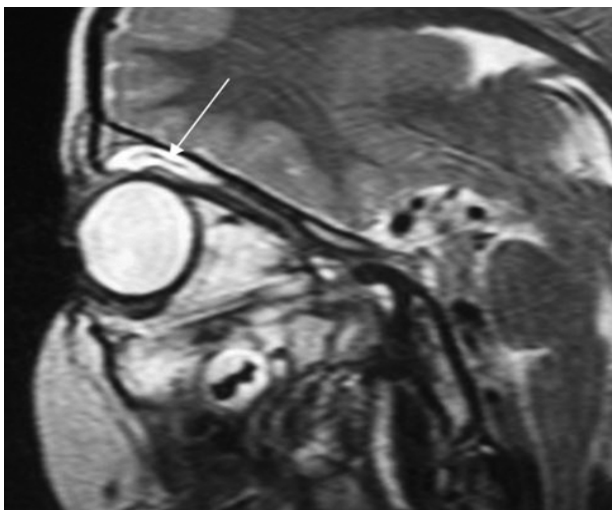
W. J., garçon de 3 ans, a été adressé pour l'exploration d'une tuméfaction palpébrale supérieure droite rapidement évolutive. L'échographie orbitaire a révélé une formation tissulaire palpébrale peu vascularisée au doppler couleur. Au scanner, cette formation tissulaire palpébrale droite est étendue en intra orbitaire infiltrant le muscle droit supérieur (Fig. 6).

**Figure 6 :** TDM orbitaire après injection de produit de contraste: coupe axiale. Masse tissulaire palpébrale supérieure droite étendue à la graisse extra conique.



L'enfant a eu une chirurgie première avec résection macroscopiquement incomplète de la lésion. L'étude histologique a conclu à un RMS embryonnaire. L'IRM post opératoire a montré la persistance d'un petit reliquat tumoral qui a bien régressé sous chimiothérapie (Fig. 7). L'enfant a

**Figure 7 :** IRM contrôle post opératoire : coupe sagittale en SE T2. Persistance d'un petit reliquat tumoral (flèche).



bénéficié d'une radiothérapie locorégionale complémentaire. Actuellement, il est en rémission avec un recul de 1 an.

## CONCLUSION

Le RMS orbitaire reste une tumeur maligne primitive rare de l'enfant. Son diagnostic est souvent difficile notamment dans les formes peu différenciées. Son pronostic dépend du type histologique et de la précocité de sa prise en charge thérapeutique, basé sur des protocoles chimiothérapeutiques adaptés. L'imagerie, en particulier l'IRM, occupe une place prépondérante dans le bilan d'extension et la surveillance après traitement.

*Wiem Douira-Khomsî1, Nadia Korchane2, Hela Louati1, Lilia Ben Hassine1, Imene Kchaou1, Fayçal Oubich3, Azza Hammou1, Leïla Matri2, Ibtissem Bellagha1.*

*1Service de Radiologie Pédiatrique-Hôpital d'Enfants, Tunis, Tunisie.*

*2Service d'Ophthalmologie B -Institut Hédi Raies,, Tunis, Tunisie.*

*3Service de Pédiatrie Oncologique- Hôpital d'Enfants,, Tunis, Tunisie.*

## Liposarcome rétro péritonéal

Les tumeurs rétropéritonéales primitives de l'adulte sont le plus souvent malignes. Leur prévalence représente moins de 1 % des tumeurs [1, 2]. Leur découverte est souvent tardive bien qu'elles atteignent une très grande taille, du fait de la complaisance de l'espace dans lequel elles se développent. Actuellement, la tomodensitométrie (TDM) et l'imagerie par résonance magnétique (IRM) sont les outils les plus recommandés actuellement au diagnostic et au suivi des TRP. L'atteinte tumorale du rétropéritoine est hétérogène. Elle est composée de 80 % de lésions malignes dont plus de la moitié sont des sarcomes. Le pronostic de ces TRP dépend de leur grade histologique et de la qualité de la résection chirurgicale.

Le diagnostic de ces tumeurs certes, a largement bénéficié des progrès de l'imagerie, néanmoins, elles continuent à accuser des difficultés d'ordres diagnostiques, thérapeutiques et surtout évolutifs [3].

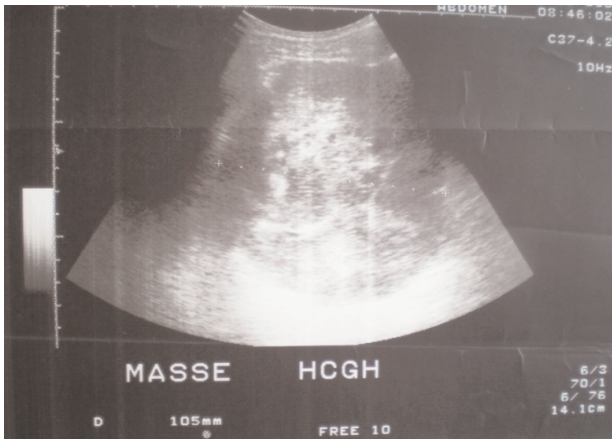
La rareté de cette entité nous a incité a rapporté cette observation

## OBSERVATION

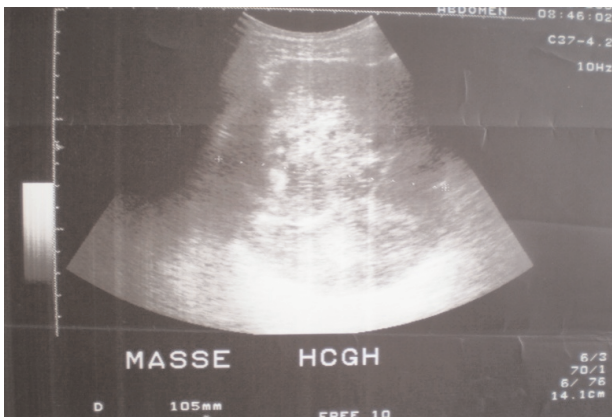
Mr G.A âgé de 63 ans sans antécédents pathologiques notables présente depuis 6 mois des lombalgies gauche avec altération de l'état général sans troubles urinaires du bas appareil ni hématurie. L'examen clinique révèle une masse de ferme indolore de l'hypochondre gauche donnant le contact lombaire, fixe par rapport au plan profond.

L'échographie complétée par un Uroscanner a conclut à une masse rétropéritonéale faisant 14 cm de grand axe, déformant le contour du rein gauche à double composante tissulaire et liquidienne [figure 1, 2, 3].

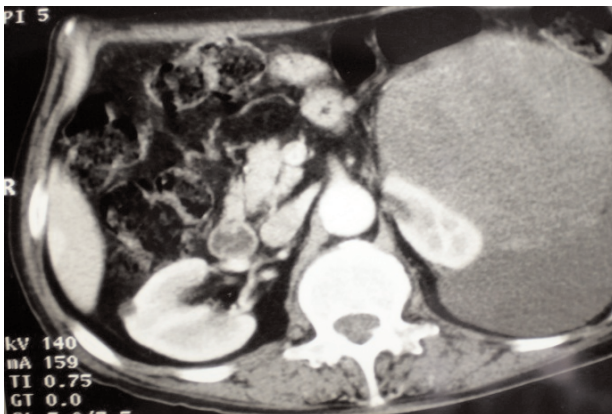
**Figure 1 :** Echographie rénale : Masse rétro-péritonéale gauche refoulant le rein gauche de 14 cm d'échogénéicité hétérogène.



**Figure 2 :** T.D.M. Abdominale : tumeur rétro-péritonéale gauche à double composante liquidienne et tissulaire prenant faiblement le produit de contraste et envahissant le rein gauche.

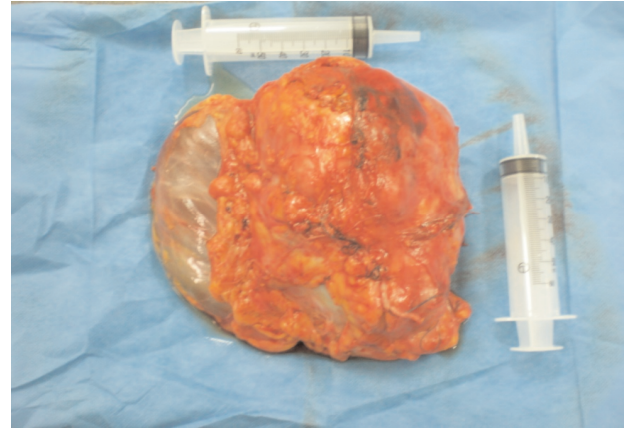


**Figure 3 :** T.D.M. Abdominale : tumeur rétro-péritonéale gauche à double composante liquidienne et tissulaire prenant faiblement le produit de contraste et envahissant le rein gauche.

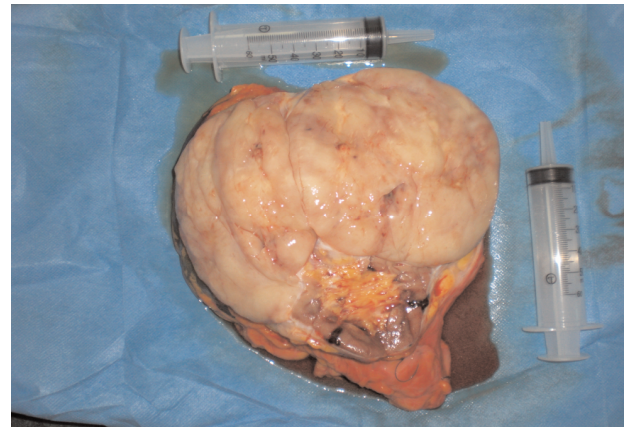


Le patient a été opéré par voie sus costale gauche ; la néphrectomie élargie gauche a permis l'exérèse en monobloc d'une tumeur de 75x70 cm envahissant le rein et refoulant la queue du pancréas ainsi que le 4ème duodénum [Figure 4,5].

**Figure 4 :** Aspect macroscopique : masse bien limitée de 75 x 70cm, lobulée, grasseuse dense avec des foyers myxoides envahissant le rein. Gauche (1) : rein gauche. (2) : masse tumorale (3) : composante tumorale kystique



**Figure 5 :** Aspect macroscopique : masse bien limitée de 75 x 70cm, lobulée, grasseuse dense avec des foyers myxoides envahissant le rein. Gauche (1) : rein gauche. (2) : masse tumorale (3) : composante tumorale kystique



L'examen anatomopathologique de la pièce opératoire conclut à un liposarcome rétro-péritonéal de 3,5 kg, bien différencié envahissant le rein gauche. Les suites opératoires étaient simples, et avec un recul de 15 mois nous n'avons déplorée ni de récurrence locale ni de métastase à distance.

## CONCLUSION

Le liposarcome rétro-péritonéal demeure l'un des sarcomes mésoenchymateux les plus fréquents. Le diagnostic est souvent tardif. L'orientation diagnostique repose principalement sur l'imagerie. La chirurgie est le traitement de choix. L'évolution est grevée surtout par le risque de récurrences locales. Le pronostic est fâcheux, mais il peut être amélioré par la précocité

du diagnostic et l'exérèse chirurgicale la plus complète possible.

## REFERENCES

1. GUIVARCH M. Tumeurs rétro-péritonéales primitives. *Encycl. Med.Chir. Nephro-Uro.*, 1896, 1810 2, A 10, 8p.
2. LAQUBABI A., LEHNE., LEVASSER J.C., FONTAINE P. Liposarcomes rétro-péritonéaux. Aspects clinique, pronostique et thérapeutique à propos de 4 cas. *J. Chir.* 1987; 124: 331-336.

*Basly Mohamed Said ;Khouni Hassen ;Dridi Mohamed ;Hellara Wady ;El Arbi Housseem ;Kid Rochdi ;Oueid Sidi Mohamed Mokhtar ;Ghozzi Samir ;Ben Raies Naoufel*

*Service Urologie de l'hôpital Militaire de Tunis*

## Lymphome B à grandes cellules primitif de la rate

L'atteinte lymphomateuse splénique peut s'observer dans le cadre de l'extension d'un lymphome diffus ou être primitive. Les lymphomes primitifs de la rate sont rares.

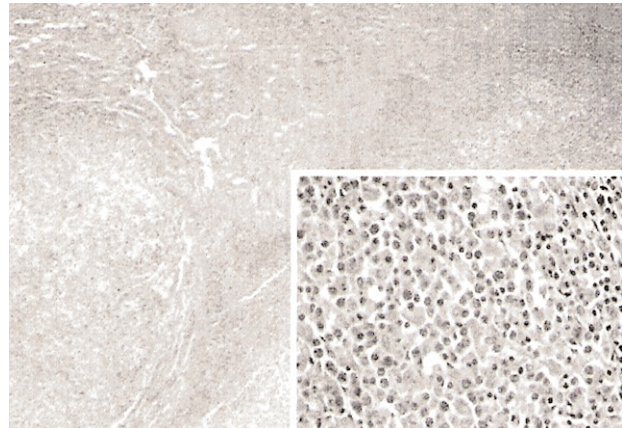
### OBSERVATION

Un patient âgé de 57 ans, sans antécédents pathologiques notables, a été admis pour exploration d'une masse splénique. La symptomatologie remontait à 20 jours marquée par l'installation d'une altération de l'état général et des douleurs de l'hypochondre gauche sans fièvre. L'examen clinique trouvait un abdomen souple indolore et une splénomégalie. Le bilan biologique était normal notamment pas de cytopénie. L'échographie abdominale complétée par l'examen tomodensitométrique objectivait une formation médi-splénique de 5 cm de diamètre à centre nécrosé et à bords anfractueux sans adénopathies ou autres viscéromégalie associée. Le patient a été proposé pour splénectomie. En per opératoire, l'examen de la cavité abdominale était sans particularités.

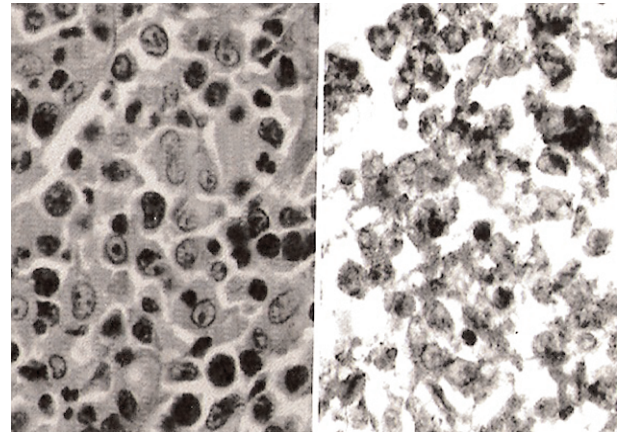
L'examen macroscopique de la pièce de splénectomie montrait une rate augmentée de taille pesant 300g et mesurant 16x9x6 cm occupée par une masse centrale ferme, grisâtre mesurant 5.5 cm de grand axe. Histologiquement, la tumeur était largement nécrosée faite de plages diffuses de grandes cellules lymphoïdes d'allure centroblastique et immunoblastique avec parfois différenciation plasmocytaire (fig.1). L'index mitotique était élevé. Les ganglions du hile splénique étaient sains.

Le complément d'étude immunohistochimique montrait une positivité des cellules tumorales pour le pan B (CD20) et une négativité pour le pan T, le CD15 et le CD30 (fig.2).

**Figure 1 :** prolifération lymphomateuse intra splénique (HEX40). En cartouche (HEX100): détail de la prolifération.



Le diagnostic de lymphome B à grandes cellules primitif de la rate a été porté. L'évolution clinique était marquée par une amélioration nette de l'état général. La biopsie ostéo-médullaire était normale. Les contrôles radiologiques étaient négatifs n'objectivant pas de récurrence de la maladie au delà de 6 mois.



rate a été porté. L'évolution clinique était marquée par une amélioration nette de l'état général. La biopsie ostéo-médullaire était normale. Les contrôles radiologiques étaient négatifs n'objectivant pas de récurrence de la maladie au delà de 6 mois.

*Haïfa Nfoussi (1), Carole Goutallier-Ben Fadhel (1), Ahlem Lahmar (1), Malek Ferchiou(1), Saber Manai (2), Sâadia Bouraoui(1), Mohamed Tahar Khalfallah (2),Sabeh Mzabi Regaya(1)*

*(1) Service d'Anatomie Pathologique - (2) Service de chirurgie générale, hôpital Mongi Slim La Marsa, 2046 Sidi Daoud, Tunisie*

## Carcinome urothélial plasmocytoïde de la vessie

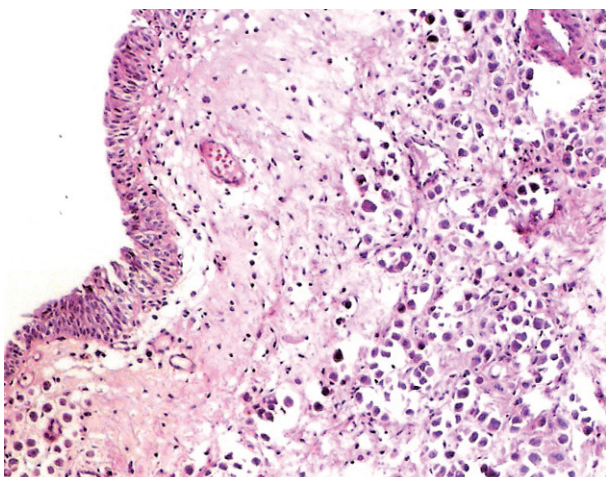
### A propos d'un cas

Le carcinome urothélial de type plasmocytoïde de la vessie est exceptionnel, une dizaine de cas uniquement ont été décrits dans la littérature. Son diagnostic différentiel se pose avec certaines hémopathies malignes, en particulier le myélome ; l'immunohistochimie est dans ce cas d'un grand apport. Nous rapportons une nouvelle observation d'un carcinome plasmocytoïde chez un patient de 69 ans.

### OBSERVATION

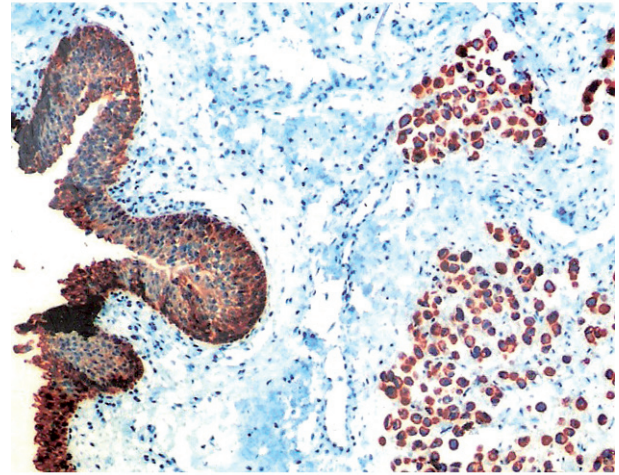
Un homme âgé de 69 ans, aux antécédents d'ulcère gastro-duodénal, présentait depuis deux mois une dysurie associée à des épisodes d'hématurie totale, et évoluant dans un contexte d'altération de l'état général avec un amaigrissement important. L'examen clinique trouvait un patient en mauvais état général présentant au toucher rectal une prostate nodulaire, dure, avec un blindage pelvien. Il n'a pas été noté d'adénopathie périphérique palpable. Le taux de PSA était élevé à 1,21 ng/ml. La biologie révélait par ailleurs une insuffisance rénale avec une urée plasmatique à 2,2 g/l et une créatinémie à 480  $\mu$ mol/ml ainsi qu'une hyperkaliémie à 5,7 mmol/l. L'échographie objectivait une hypertrophie prostatique hétérogène avec une dilatation de l'arbre urinaire en amont. La tomодensitométrie abdomino-pelvienne montrait une prostate hypertrophiée, saillant dans la vessie et infiltrant les structures de voisinage, il s'y associait une dilatation urétéro-pyélo-calicielle bilatérale, asymétrique. Après une séance d'hémodialyse, une résection endoscopique de la prostate avec biopsie vésicale ont été pratiquées. L'examen histologique des copeaux vésicaux montrait une prolifération tumorale maligne faite de cellules non cohésives de taille moyenne, au cytoplasme éosinophile ou clair, abondant refoulant en périphérie le noyau ; celui-ci était arrondi et hyperchromatique (Fig.1).

**Figure 1 :** Prolifération tumorale maligne faite de cellules d'allure plasmocytoïde infiltrant la paroi vésicale (HESx 5)



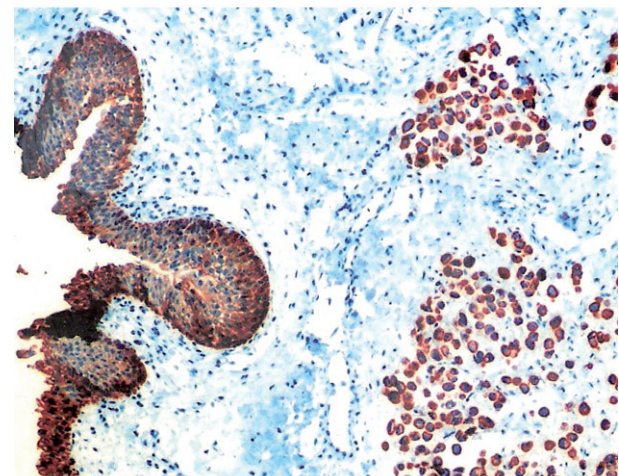
Les cellules tumorales étaient organisées en petits amas épars, au sein d'un stroma fibreux (Fig. 2). Cette néoformation

**Figure 2 :** Les cellules tumorales ont un cytoplasme éosinophile et un noyau hyperchromatique excentré (HESx 40)



infiltrait toutes les tuniques pariétales et envahissait le parenchyme prostatique. L'étude immunohistochimique montrait un marquage intense et diffus des cellules tumorales par la pancytokératine (KL1) (Fig. 3). Le diagnostic de

**Figure 3 :** Expression intense et diffuse de la cytokératine par les cellules tumorales (HESx 10)



carcinome urothélial de type plasmocytoïde de la vessie avec envahissement de la prostate a été retenu. Devant l'état général altéré du patient ; l'abstention chirurgicale a été décidée. Le patient a été perdu de vue.

Houda Kilani\*, Meriem Bel Haj Salah\*, Monia Tangour- Bouaicha\*, Amina Mekni\*, Mourad Gargouri\*\* Nidhameddine Kchir\*, Slim Haouet\*, Ali Horchani\*\*, Moncef Zitouna\*

\*Service d'Anatomie Pathologique. Hôpital la Rabta. Tunis.

\*\* Service d'urologie. Hôpital la Rabta. Tunis