



# Aspects épidémiologiques et thérapeutiques des fractures acétabulaires chez le sujet âgé

## Epidemiological and therapeutic aspects of acetabular fractures in elderly

Mohamed Ben Salah<sup>1</sup>, Mohamed Khaled<sup>1</sup>, Ghassen Belhaj<sup>1</sup>, Zeineb Teyeb<sup>2</sup>, Mondher Kooli<sup>1</sup>, Khaled Hadhri<sup>1</sup>

1-Hôpital Charles Nicole de Tunis, Faculté de Médecine de Tunis, Université de Tunis El Manar

2-Hôpital des FSI La Marsa, Faculté de Médecine de Tunis, Université de Tunis El Manar

### RÉSUMÉ

**Introduction :** Les changements dans le profil des lésions traumatiques acétabulaires chez la population âgée posent un challenge pour les différents systèmes sanitaires du monde et ont été étudiés surtout dans les pays développés.

**Objectif :** Décrire le profil du patient tunisien âgé de plus de 60 ans, victime d'une lésion traumatique de l'acétabulum, permettant de conduire à des protocoles de prise en charge et de prévention adaptés.

**Méthodes :** Nous avons mené une étude rétrospective au service d'orthopédie de l'hôpital Charles Nicolle sur une période de 19 ans. Les données recueillies ont concerné les différents paramètres épidémiologiques, anamnestiques, cliniques, para cliniques, thérapeutiques et pronostiques.

**Résultats :** Le profil tunisien était celui d'un sujet de sexe masculin (sexe ratio de 3,85), en bonne santé, d'âge moyen de 68,6 ans (60-94), victime souvent d'un accident de véhicule. Les lésions associées étaient très fréquentes et présentes dans 64,7% des cas avec une nette prédominance du traumatisme crâniofacial, avec une médiane du score ISS (Injury Severity Score) à 11. Nous avons objectivé selon la classification de Judet et Letournel 18 fractures élémentaires et 16 complexes avec une prédominance de la fracture de la colonne antérieure et hémi transverse postérieure. La fracture de la paroi postérieure était souvent associée à une comminution de celle-ci et/ou une impaction marginale et/ou une luxation postérieure de la hanche. Les fractures du segment antérieur étaient souvent associées à une protrusion de la hanche et/ou une fracture de la lame quadrilatère et/ou une impaction du dôme supéro-médial ou « Gull sign ».

**Conclusion :** Le profil du sujet âgé Tunisien victime d'un traumatisme acétabulaire présente plusieurs particularités: épidémiologiques, anamnestiques, cliniques et radiologiques qui doivent être pris en considération pour une prise en charge adéquate.

**Mots-clés :** fracture, acétabulum, sujet âgé, épidémiologie

### SUMMARY

**Introduction:** Management of acetabular fracture in the elderly patients is becoming an increasingly topic of debate. Data from different parts of the world specified particularities of their patients.

**Aim:** To describe patterns of these fractures in the Tunisian patients aged > 60, which can contribute to management and preventive plans.

**Methods:** We performed a retrospective review from 1997 to 2016 treated at the Charles Nicolle university hospital. Information regarding demographics, co morbidities, mechanism of injury, Injury Severity Score (ISS), types and levels of injury, treatment type, and mortality were collected.

**Results:** The mean age of our patients was 68,6 years (range 60–94 years). The male to female ratio was 3:85. Main causes were motor vehicle accident. Most of our patients were in good health. The associated lesions were very frequent and present in 64.7% of cases with a clear predominance of cranio-fascial trauma, with a median of the ISS score at 11. According to the Judet and Letournel classification, 18 elementary fractures and 16 complex fractures were reported with predominance of the anterior column-posterior hemitransverse fracture pattern. Posterior wall fracture were associated with comminution and / or marginal impaction and / or posterior dislocation of the hip. Fractures of the anterior segment are often associated with hip protrusion and / or quadrilateral plate involvement and / or the superomedial roof impaction or «Gull sign».

**Conclusion:** As our population continues to age, traumatic acetabular fractures will become more prevalent. Appropriate screening strategies, treatment and prevention plans will need to be developed to improve outcomes in this devastating injury.

**Key-words:** fracture, acetabulum, elderly, epidemiology.

### Correspondance

Mohamed Ben Salah

Hôpital Charles Nicole de Tunis / Faculté de Médecine de Tunis/ Université de Tunis El manar

mbensalah9494@gmail.com

## INTRODUCTION

L'incidence des fractures acétabulaires chez le sujet âgé n'a cessé d'augmenter ces dernières années et cela est probablement dû à une plus grande longévité et un mode de vie plus actif (1,2). Un diagnostic rapide et une prise en charge adéquate sont nécessaires pour éviter des défaillances chirurgicales qui peuvent non seulement influencer le pronostic fonctionnel mais aussi le pronostic vital (3). Une évaluation précise de la santé générale du patient et de son autonomie est d'une importance fondamentale pour déterminer le traitement adéquat (3). En effet, le traitement diffère d'un patient à un autre pour une même lésion et d'une équipe à une autre. La revue de la littérature a montré l'absence de consensus ou de codification thérapeutique (4).

Ce traitement peut aller d'un traitement fonctionnel au remplacement prothétique en passant par la synthèse. La prise en charge chirurgicale n'est pas simple vu la fragilité du patient et la présence d'ostéoporose avec un taux d'échec non négligeable.

L'objectif de ce travail était d'étudier les caractéristiques épidémiologiques et anatomopathologiques des fractures acétabulaires chez le sujet Tunisien âgé de plus de 60 ans.

## MÉTHODES

Nous avons mené une étude rétrospective au service d'orthopédie de l'Hôpital Charles Nicolle sur une période de 19 ans de l'année 1997 à 2016, incluant tous les patients âgés de 60 ans ou plus admis pour une lésion acétabulaire récente et ayant eu un traitement fonctionnel, orthopédique ou chirurgical. Nous avons exclu tous les patients présentant des fractures anciennes et les patients suivis pour une pathologie inflammatoire ou tumorale de la hanche.

Nous avons étudié les résultats selon des critères cliniques et radiologiques. Nous avons utilisé la classification des lésions traumatiques acétabulaires selon la classification de Judet et Letournel. Nous avons adopté la cotation fonctionnelle de Postel Merle d'Aubigné (PMA) et deux scores radiologiques de Matta et de Brooker pour évaluer l'arthrose post-traumatique et les ossifications péri-articulaires.

## RÉSULTATS

Après application des critères d'inclusion et de non inclusion, nous avons colligé 35 dossiers et retenu 34 patients pour notre étude. La plupart des patients étaient de sexe masculin avec un genre ratio de 3.85 hommes pour une femme, une moyenne d'âge de 68,6 ans et des extrêmes de 60 et de 94 ans. La plupart des traumatismes étaient de haute énergie (28 patients). Le recul moyen était de 22 mois avec des extrêmes entre 6 et 109 mois.

Les fractures acétabulaires étaient classées selon la classification de Letournel et Judet en 18 fractures élémentaires et 16 fractures complexes avec au premier rang la fracture de la colonne antérieure et héli transverse postérieure chez 8 patients soit dans 23% des cas.

La fracture de la paroi postérieure était souvent associée à une comminution (n=5) de celle-ci et/ou une impaction marginale (n=1) et/ou une luxation postérieure de la hanche (n=3).

Les fractures du segment antérieur étaient souvent associées à une protrusion de la hanche (n=4) et/ou une fracture de la lame quadrilatère (n=3) et/ou une impaction du dôme supéro-médial ou « Gull sign » (n=4).

Plus que 2/3 de nos patients n'ont pas eu de traitement chirurgical (Figure 1).

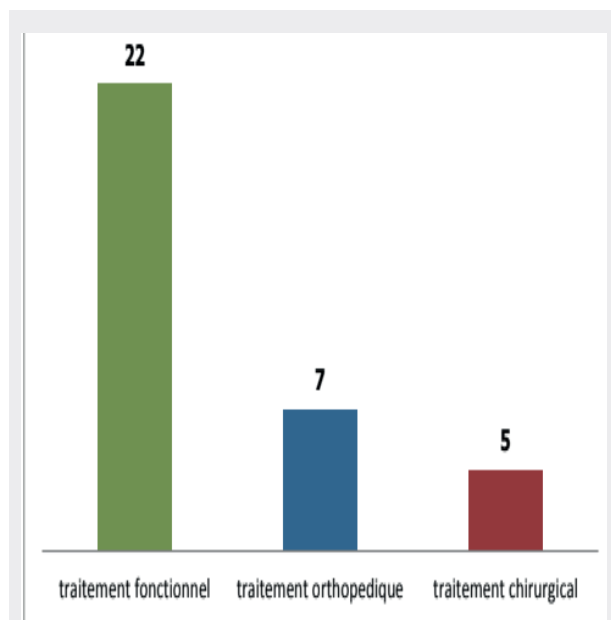


Figure 1 : Répartition des patients selon le traitement reçu.

L'indication chirurgicale a été portée chez 5 patients. La moyenne d'âge des patients opérés était de 61 ans avec des extrêmes entre 60 et 94 ans. Le délai opératoire moyen était de 12 jours. Tous les patients opérés étaient non ostéoporotiques. Trois patients ont eu un traitement chirurgical par une plaque d'ostéosynthèse Letournel par voie postérieure. Un patient a eu une butée postérieure par une crête iliaque. Un patient a eu une prothèse totale de hanche de première intention.

La rééducation précoce ainsi l'un appui complet précoce étaient associés à de meilleurs résultats fonctionnels évalués selon le score PMA avec une différence significative et un prospectivement à 0,02 et 0,01 ( tableau 1).

**Tableau 1.** L'évolution fonctionnelle selon le délai de la rééducation

		Full Support in days									Total
		68	75	80	90	100	110	120	145	180	
PMA	Good	1	2	3	4	0	0	0	0	0	10
	Fair	0	4	0	1	2	2	2	1	2	14
	Poor	0	0	0	3	0	1	1	0	0	5
	Total	1	6	3	8	2	3	3	1	2	29

L'âge avancé n'était pas un facteur de risque d'évolution vers la coxarthrose lors des traumatismes acétabulaires (Tableau 2).

**Tableau 2.** L'arthrose post-traumatique selon les groupes d'âges selon la classification de MATTA

	Matta : Good	Matta : Fair or poor
< 65	6(50%)	6(50%)
65-75	2(20%)	8(80%)
≥ 75	1(16%)	5(83,3%)

L'ostéoporose était associée à des résultats radiologiques moyens à mauvais selon la classification de Matta évaluant l'arthrose post traumatique avec une différence significative ( $p=0,02$ ) (Tableau 3).

**Tableau 3.** L'arthrose post-traumatique selon la qualité osseuse

	Matta : bon	Matta : normal ou faible
Osteoporotique	2	13
Non osteoporotique	8	6

Une réduction insatisfaisante de la fracture était pourvoyeuse de mauvais résultats fonctionnels. Toutefois, une réduction anatomique ou satisfaisante ne garantissait pas un bon résultat fonctionnel (Tableau 4).

**Tableau 4.** Relation entre la réduction de la fracture selon le score de Matta et le résultat fonctionnel selon le score de PMA

	PMA bon	PMA normal ou mauvais	Total
Réduction anatomique ou satisfaisante	8	8	16
Réduction non satisfaisante	2	11	13

## DISCUSSION

Avec une population vieillissante, l'incidence des fractures ostéopéniques en particulier les fractures de la hanche ne cesse d'augmenter et constitue une préoccupation majeure plus précisément chez les patients âgés de plus de 60ans [5].

Ces lésions peuvent être mieux étudiées grâce à la tomographie. Les reconstructions dans les trois plans de l'espace offertes par la tomographie permettent de mieux caractériser la fracture et de mieux apprécier les déplacements articulaires. Ces derniers passés inaperçus sur les radiographies standards entraînent des résultats fonctionnels médiocres [6]. D'où l'intérêt de réaliser un scanner du bassin devant toute suspicion de fracture acétabulaire chez un sujet âgé de plus de 60 ans même suite un traumatisme de faible énergie comme une chute de son hauteur [7].

Le traitement des fractures acétabulaires chez le sujet âgé est varié et parfois complexe et reste un défi pour tout chirurgien chevronné qu'il soit. Sauver la vie du patient reste l'objectif essentiel du traitement de ces fractures à fortiori chez une population de sujets âgés.

La prise en charge non opératoire des fractures acétabulaires chez le sujet âgé, a montré au cours des années, de mauvais résultats. Jain R a montré que la mortalité après un traitement non-opératoire était plus élevée chez les patients alités que chez ceux mobilisés rapidement [9]. De plus, il n'y avait pas de différence notable de mortalité entre les malades traités chirurgicalement

et les malades traités non-chirurgicalement avec une mobilisation immédiate [9].

Certaines lésions rencontrées dans les fractures acétabulaires du sujet âgé, traitées non-chirurgicalement, sont toujours associées à des résultats médiocres [10]:

- Une instabilité postérieure causée par un gros fragment ou une comminution de la paroi postérieure. Dans ce cas même un transfert lit-chaïse peut provoquer non seulement un déplacement de la fracture mais aussi une luxation de la hanche.
- Une atteinte du dôme porteur ou encore « Gull sign ».
- Une impaction de la lame quadrilatère avec médialisation de la tête fémorale.

Cependant, la prise en charge non chirurgicale peut être indiquée dans certaines situations telles que les fractures bicolonnaires qui seraient pourvoyeuses d'une néo-congruence.

L'avantage du traitement chirurgical des fractures acétabulaires chez le sujet âgé est d'assurer une fonction optimale de la hanche dans un délai le plus court.

Cependant, plusieurs études ont montré que plusieurs lésions étaient associées à de mauvais résultats après une réduction-synthèse à ciel ouvert [8]:

- La fracture de la paroi postérieure associée une luxation postérieure de la hanche.
- l'impaction médiale du toit du cotyle ou «Gull signe»
- la fracture de la lame quadrilatère
- l'impaction de la tête fémorale
- la coxarthrose préexistante.

L'arthroplastie primaire de la hanche vise une stabilisation rigide de la fracture de telle sorte qu'on peut autoriser une verticalisation et un appui précoces et donc une mobilisation précoce. Cette technique laisse la surface articulaire non réduite, alors le cartilage articulaire doit être soigneusement enlevé à l'aide de fraises ou de curettes pour éviter les pseudarthroses. On utilise par la suite la tête fémorale comme greffe pour combler le vide.

Les indications de l'arthroplastie primaire de la hanche n'ont pas été pleinement développées. La majorité des études ont signalé certains facteurs de mauvais pronostic

nécessitant d'emblé une arthroplastie [11] :

- les fractures comminutives liées à l'ostéoporose
- les lésions de la tête fémorale
- les lésions du col fémoral
- l'impaction de plus de 40% du dôme
- les coxarthroses préexistantes sévères

Cependant, il est préférable de faire la PTH sur un os consolidé et gérer la période de consolidation sous réserve que les conditions locales ne majorent pas les difficultés opératoires lors de la pose de la PTH. Il faut s'attendre à une PTH difficile, prévoir de greffer et de soutenir la greffe avec un anneau. Il faut penser à la double mobilité et faire pratiquer une rééducation dans un centre adéquat.

Enfin, la réalisation d'autres études touchant aux différents aléas de ce problème peuvent être d'un apport précieux dans l'élaboration de protocoles nationaux et de recommandations concordant avec les spécificités du sujet âgé Tunisien victime d'un traumatisme acétabulaire.

## CONCLUSION

Le profil des sujets âgés Tunisiens victimes d'un traumatisme acétabulaire présente plusieurs particularités. Il s'agit le plus souvent d'un sujet de sexe masculin en bonne santé apparente. Un accident de haute énergie était la cause la plus fréquente de fracture du cotyle chez cette population. L'entité anatomopathologique la plus fréquente était la fracture de la colonne antérieure plus hémitransversale postérieure.

Les fractures de mauvais pronostic notamment en cas d'impaction de la tête fémorale, de comminution, de lésions ostéochondrales acétabulaire ou une coxarthrose prédominante sont des indications à une prothèse totale de hanche de 1<sup>ière</sup> intention qui permettra un appui immédiat et une reprise rapide de l'autonomie .

## RÉFÉRENCES

1. Cornell CN. Hip fractures in the elderly: on the acetabular side. Orthopedics. 2004;27(9):931-2.
2. Mears DC. Surgical treatment of acetabular fractures in elderly patients with osteoporotic bone. J Am Acad Orthop Surg. 1999;7(2):128-41.

3. Vanderschot P. Treatment options of pelvic and acetabular fractures in patients with osteoporotic bone. *Injury*. 2007;38(4):497-508.
4. Culemann U, Holstein JH, Kohler D, Tzioupis CC, Pizanis A, Tosounidis G, et al. Different stabilisation techniques for typical acetabular fractures in the elderly: a biomechanical assessment. *Injury*. 2010;41(4):405-10.
5. Johnell O, Kanis JA. An estimate of the worldwide prevalence and disability associated with osteoporotic fractures. *Osteoporos Int*. 2006;17(12):1726-33.
6. Borrelli J, Jr., Goldfarb C, Catalano L, Evanoff BA. Assessment of articular fragment displacement in acetabular fractures: a comparison of computerized tomography and plain radiographs. *J Orthop Trauma*. 2002;16(7):449-56; discussion 56-7.
7. Tomkvist H, Schatzker J. Acetabular fractures in the elderly: an easily missed diagnosis. *J Orthop Trauma*. 1993;7(3):233-5.
8. Ferguson TA, Patel R, Bhandari M, Matta JM. Fractures of the acetabulum in patients aged 60 years and older: an epidemiological and radiological study. *J Bone Joint Surg Br*. 2010;92(2):250-7.
9. Jain R, Basinski A, Kreder HJ. Nonoperative treatment of hip fractures. *IntOrthop*. 2003;27(1):11-7.
10. Buller LT, Lawrie CM, Vilella FE. A growing problem: acetabular fractures in the elderly and the combined hip procedure. *OrthopClin North Am*. 2015;46(2):215-25.
11. Letournel E. Surgical treatment of fractures of the acetabulum: results over a twenty-five year period. *Chirurgie*. 1981;107(3):229-36.